

最終講義

眼窩底骨折の診断と治療

昭和大学医学部眼科学講座

小 出 良 平

司会 本日はお忙しい中小出良平教授の最終講義にお集まりいただき、ありがとうございます。

講義に先立ちまして、小出教授のご略歴をご紹介します。先生は昭和48年に本学医学部を卒業され、ただちに上條一也教授が主宰されている昭和大学大学院医学研究科第2薬理学教室に入学され、モノアミン酸化酵素の研究で昭和52年に博士号を取得されました。その翌年、眼科学教室に助手として入局されました。深道義尚教授のもとで手術を研鑽され、昭和55年専任講師として昭和大学藤が丘病院で、荻野総夫教授のもとで臨床を支え、昭和60年にまた旗の台に戻ってこれ、平成元年に助教授に、そして平成4年に深道義尚教授の後継としまして、第4代目の眼科主任教授に就任されました。その後20年間にわたりまして臨床、研究、教育に主導的役割を果たされました。

臨床では眼科の外傷の第一人者であります。とりわけ眼窩底骨折では、世界的に眼窩底の再建にプレートを用いる方法が主流である中、眼窩内にプレートによる二次感染、血腫、瘢痕形成などの合併症を予防するために、上顎洞または篩骨洞にバルーンを挿入し再建する方法を確立されました。その他、外傷性神経症に対する視神経管開放術、白内障の眼内レンズ挿入術、網膜硝子体手術、涙道手術、眼瞼手術、緑内障手術など、眼科手術の進歩に貢献されました。この間に、スライドにありますような学会を多数主催されました。さらに平成11年には、昭和大学病院付属東病院の初代院長に就任され、平成13年より学校法人昭和大学理事、平成22年に昭和大学医学部長に就任されました。

学会では、このような理事、評議員などを歴任されております。また社会活動として、厚生労働省の原子爆弾被爆者医療分科委員会の疾病障害認定審査会臨時委員、財団法人自賠責保険共済紛争処理機構紛争処理委員に活躍されております。

それでは最終講義をよろしく願いいたします。

小出 どうもお忙しいところ、またお仕事の終わったあとに、また雨の中というこの悪条件の中にお集まりいただきまして、誠にありがとうございます。先程、植田先生から紹介がございましたが、私は現在医師国家試験の試験委員をしまして、みなさん特に医学部の学生諸君の講義を担当してはいけませんので、実は講義していません。医師国家試験も終わりましたので、今日は眼外傷の一つである眼窩底骨折の話をしたいと思います。

A. Terminology と歴史

本日のテーマは眼窩底骨折ですが、始めにTerminology とこの疾患の歴史について、触れたいと思います。皆さんご存知のように、いわゆる眼窩底骨折は、解剖学的ないい方で眼窩下壁、それとエネルギーの伝達する機能的ないい方で、Blow out骨折等、いろいろないい方があります(図1)。鑑別してほしいのは、この眼窩縁の骨折、頬骨弓骨折、顔面骨折、あるいはLe Fort骨折といったようなもので、このあたりから少し意味合いが異なります。眼窩底骨折とは別の疾患です。

ここで、解剖学的な説明をします。これは右目の屍体から取ってきた写真です(図2)。上顎骨がありまして、これが眼窩下壁、あるいはこれを眼窩底といいます。ここが折れていると下壁骨折ですがこれを眼窩底骨折、または、眼窩内側壁骨折といいます。下の6, 7, 8のこのグループは、顔面骨骨折、とくに形成外科の先生方は顔面骨骨折といった範疇になるかと思えます。これと眼窩底骨折を一緒にされますと、混乱される可能性があります。

この3番目の呼び方が、Blow out骨折とって外力の、エネルギーのことで、これはエネルギーが上顎洞に吹き抜けてしまうという意味で、Blow

out と命名をされている疾患でもあります (図 3)。

1. 眼窩底骨折 (Orbital floor fracture)
2. 眼窩下壁骨折 (O. floor fracture)
3. 眼窩吹き抜け骨折 (Blowout fracture)
4. 眼窩内側壁骨折 (O. medial wall fracture)
5. 眼窩縁骨折 (O. rim fracture)
6. 眼窩壁骨折 (O. wall fracture)
7. 三点骨折 (Orbitzygomatic fracture)
8. Le Fort (I . II . III)

図 1 顔面骨折と用語のいろいろ

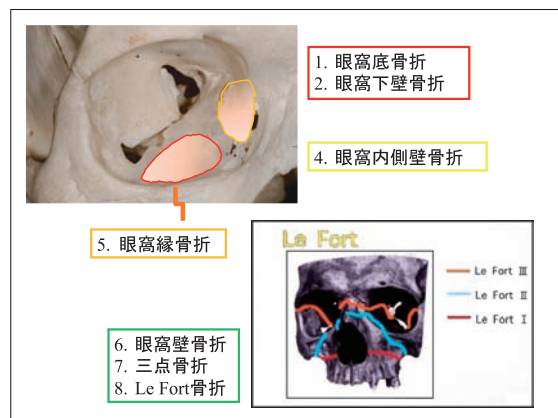


図 2 顔面骨折と部位

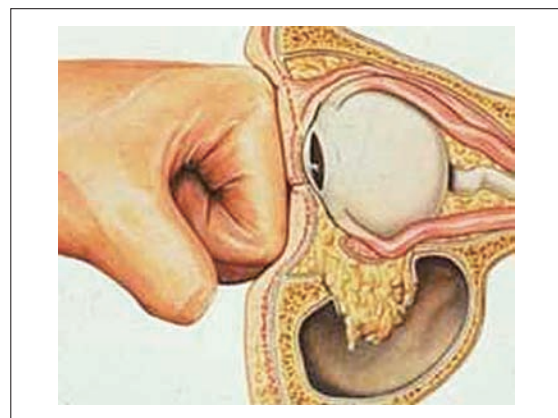


図 3 Blow out fracture のイメージ像
眼球へのエネルギーが上顎洞へ吹き抜ける

論文では一番古い記載として、Lang Jら¹⁾で視力は完全に残っているのですが、外傷後に眼球陥凹したという論文で、1889年 (*Trans Ophthalmol Soc UK*) に記載されております。それから、眼窩壁が変位したのは²⁾、1943年になります。それから、1950年、戦後では、外傷による複視の記載で、眼をぶつけて物が2つに見えるという症例報告³⁾があります。

次は、形成外科的に2例の症例で1994年「*Archive Ophthal*」⁴⁾に掲載され骨片を使って修復したといった報告です。次に特記すべきはSmithとReganが、「*Am. J of Ophthal*, 1957」に掲載されたブローアウト骨折⁵⁾。ここで初めて眼球に受けた外力、このエネルギーが上顎洞に吹き抜けているのではないかと、*「Blowout fracture」*といういい方をした論文です。これは、屍体の眼球に野球の硬球のボールを置いてそれをハンマーで叩いた。そして実験的に眼窩底骨折を再現させたという論文です。

一方、日本では、「*Blowout fracture*の型とその治療」⁶⁾という論文で、1970年に私どもの恩師であります深道義尚先生が発表しております。他には、Koornnef Lが1977年⁷⁾、79年⁸⁾に2例、15歳の子どもの眼窩底骨折の眼窩組織の切片を連続で切りました。顕微鏡で観察しています。眼窩にはOrbital septaがあるのではないかと話です。これまでには、眼窩の中には脂肪しかないと考えていました。これはOrbital septaというのが、脂肪の組織、ちょうどイクラと筋子の様な関係です。イクラが脂肪だとすると、実際には筋子の様な繊維が存在しており、それをOrbital septaと命名した訳です。日本語では筋間膜とっております。このポイントは、眼窩内の脂肪が眼窩外に脱出すると何故眼球運動を生じるのかといった疑問に対する組織病理学的解答です。

私どもの教室でも、バルーンによる一時的なインプラント200例というテーマで (Ryohei Koide. *Surgical outcome of blowout fracture: early repair without implants and the usefulness of balloon treatment. Jpn J Ophthalmol*, 2003, 47, 392-397) 発表しております⁹⁾。このバルーンは一時的なインプラントで従来のインプラントと異なり留置しません。

B. 鈍的眼外傷のメカニズム

次に鈍的眼外傷のメカニズムについてですが、初

めに眼外傷の分類には、機械的な眼外傷と、非機械的な外傷と2つに大きく大別することができます。この機械的外傷は、1. 鈍的眼外傷 2. 挫創、穿孔創 3. 異物挫創、穿孔創、異物の3つのタイプに分かれます。

更に眼外傷の非機械的な眼外傷についてですが、眼の怪我というのは、火傷だとかアルカリ薬傷、あるいは今問題になっている放射線障害、あるいは薬物でも眼に障害を来たします。雷や高圧電気が通電したときに、発症する電撃白内障があります。

さて、鈍的眼外傷、昔の教科書から引き出してみますと、眼球というのは、こう圧迫を受けますと眼球が縦長になって、ここのところが、球が縦長になります。こういうところに歪が起るだろうというのが、古典的な考えであります¹⁰⁾ (図4)。

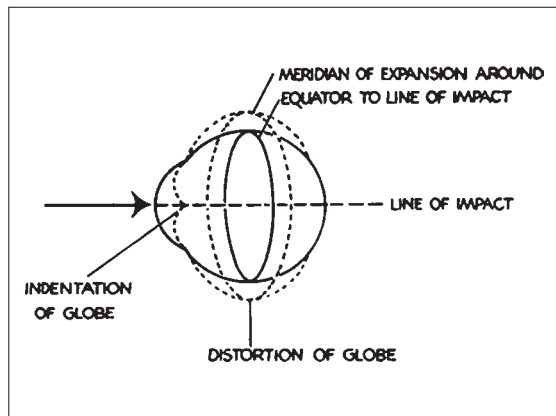


図4 鈍的眼打撲と眼球の歪み (Duke-Elder: System of Ophthalmology より引用)

他に、コントラ・クーブ (Contre-coup) という考えであります。これは、Courville (1742～62) がはじめですが、かなり昔の先生です。脳外科の先生で、左の前頭葉をぶつけると、右の後頭葉がダメージするという話です。昔から言われているメカニズムであります。

これと同じような事が、眼球にも起こっている様です。このコントラ・クーブの初めのほうをダイレクトのインパクトで、後ろのほうをインダイレクトというような衝撃波を考えてみました。眼球が角膜上で眼打撲しますと、このラインのところでは傷害が起る。あるいは角膜中央部をヒットしますと、黄斑部、後極に障害を起すというわけであります。

次に飛入物のファクターと、あともう1つは圧のファクターという考えが私どもの仮説であります。一つ目は、飛入物の要因です。これは、 $F = \alpha \times M = 1/2v^2M$ 質量と加速度に比例しますし、速度の二乗に比例します。それから、飛入角度の問題です。あるいはどんな形状のものが当たってきたのか、その様ないくつかのファクターがあげられます。

2番目は、眼球内圧と眼窩内圧の関係です。これが鈍的眼外傷を複雑にしているだろうと思われます。こちらの関係は4つのパターンに分類されます。初めにパターンAですが、鈍的眼外傷によって眼球内圧が亢進します(図5)。眼窩内圧も亢進する、これが普通の鈍的眼外傷です。そこで、往路と復路のエネルギーがあるといった考えです。

	A	B	C	D
眼球内圧	(+)~(++)	(+++)~↑	(+)~(++)	↑
眼窩内圧	(+)~(++)	(+)~(++)	(+++)~↑	↑
障害	①直達介力(往路) ②間接介力(復路)	強膜破裂	眼球陥没 眼窩底骨折	強膜破裂 眼窩壁骨折

図5 眼球内圧と眼窩内圧との関係

次はパターンBですが、眼球に物が当たった場合、たとえばゴルフボールなんていうのをイメージしていただければ、すごくわかり易いと思います。いきなり眼球内圧が上がってしまいます。眼球が後方に下がる間もなく強膜破裂、眼球そのものがパンクしますが、その代わりに、眼窩底であるフロアは骨折しません。

パターンCは、眼球内圧は上昇しますが、それにより眼球が後退して、眼窩内圧が更に上がってしまい、そしてフロアが抜けてしまう。こういう風なエネルギーがブローアウトになります。これは本当に稀ですが、眼窩底骨折と同時に眼球陥没といった状態にもなります。このスライドは、4、5年前に経験した症例ですが、眼球陥没の症例です。転倒して机の角で眼打撲した方です。外来にお見えになっ

たら眼球がないんです。どこかに行ってしまった。CTを撮りますと、こんなふうに内側壁に眼球がはまってしまっています。

最後にDのパターンですが、これは眼球内圧が急に亢進してしまい、同時に眼窩内圧も両方上がってってしまうというパターンです。眼球破裂と眼窩壁骨折両方を一度に起こしてしまったという様な症例です。

次はこれをシェーマでご説明します。この様な形で、野球の硬球が当たったと思っていただいてもいいと思います。この様にして普通は隅角だとか、ここは毛様体でありますが水晶体、あるいは網膜の周辺部ですね、ここにストレスがかかる。これがArlt (1875) が言った、昔の古典的な外傷であります。今私どもが考えている仮説は、眼球が後方に向ったときに、眼球が縦長になりここにもストレスがかかるし、あるいは黄斑部にもストレスがかかるだろうといった考えです。

これに、今度は、眼窩をつけてみますと、症例Bでは、眼球内圧が亢進し、ここで眼球破裂してしまいます。眼球は角膜と強膜の境目と外眼筋の付着部後方が弱いのです。次に症例Cでは、外力が眼球に加わり、それで眼窩内圧が亢進します。眼窩底骨折は眼球が後ろに下がったままで、エネルギーが眼窩に抜けます。次にAですが、眼窩底が骨折しなければ、今度は眼球が前方に出てきます。眼球はこの様な形で鈍的外傷を直達外力と復路の間接外力といった作用の異なる2度のエネルギー(外力)を受けます。

実際の眼外傷では、当然往路である直達の行き力は激しいのですが一方、復路も比較的重症です。脈絡膜剥離や、毛様体解離、あるいは黄斑円孔が起るはずで

そこで実際に、平成2年とかなり古いデータがありますが、連続200例の眼窩底骨折手術症例を調べました。手術をしているということは、かならず骨折があるわけですし、眼球にエネルギーが加わったということがわかります。これらの症例の術前の眼合併症を調べた訳です。症例は男性が圧倒的に多く、約2年ぐらい経過観察をしている人たちです。術前の眼合併症です(表1)。結膜下出血くらいで、視力障害を起こす様な激しい合併症は網膜裂孔1例で、振盪症という網膜の浮腫で4例。硝子体出血が

3例。障害の程度が強いのはこの脈絡膜破裂の1例です。視力低下を引き起こす合併症としては、このくらいです。鈍的外傷で眼球でうけた外力のほとんどは行きのエネルギーで眼窩底にその多くは吸収されています。眼球からすると直達の行きのエネルギーのみで、帰りのエネルギーはほとんどない状態です。

この様に考えると、眼窩底というのは鈍的外傷に対する安全弁ではないかなという様な結論に至りました。即ち眼窩底骨折は、骨折、眼球運動障害はありますが、これを治せば視力障害は少ない疾患といえます。

表1 眼窩底骨折手術症例における眼合併症

術前眼合併症	症例数	内側壁骨折(+)
なし	124	(19)
結膜下出血	47	(7)
結膜下出血、角膜びらん	1	(0)
結膜下出血、網膜振盪症	4	(1)
結膜下出血、脈絡膜破裂	1	(0)
隅角離断	1	(1)
隅角離断、硝子体出血	3	(0)
隅角離断、網膜振盪症	6	(1)
網膜振盪症	4	(1)
網膜裂孔	1	(1)
合計	192	(31)

C. 受傷原因

受傷原因についてですが、膝や相手の頭にボールが当たった等、様々な原因があります。こちらは教室の遠藤貴美先生らの仕事です¹¹⁾。これは、昔のデータとの合作ですが、定義としては15歳以下を小児、16歳以上を大人として分けてあります。これが、今から30年ぐらい前の1980年のデータです(図6)。最近の、2004年から2006年までの比率ですが、30年前は大人対子どもが1対1でしたが、昨今は1対5と圧倒的に大人の外傷になりました。子どもの発症が少なくなってきたといえます。

子どもにおける受傷機転についてですが、43%と圧倒的にスポーツが増えています(図7)。転倒や家庭内の不慮の事故というのは、意外と少なくなっています。また、子ども同士のけんかも少なくなっており、交通事故も減ってきています。子どもたちはスポーツが原因で、発症している

のがわかります。

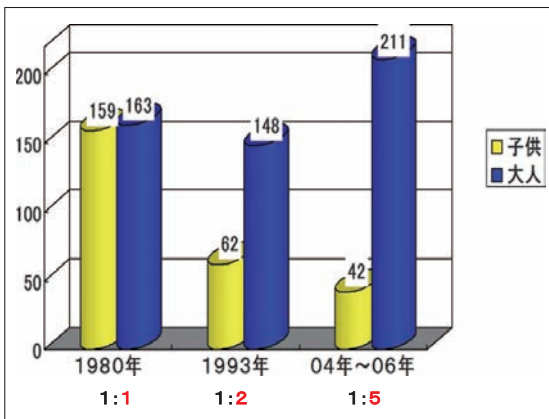


図 6 眼窩底骨折の発症数の変化. 子供と大人の割合の変化

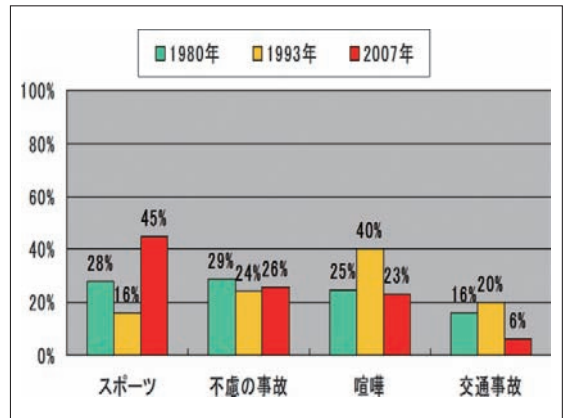


図 8 受傷機転の変化 (大人)
スポーツが増加・交通事故が減少している。

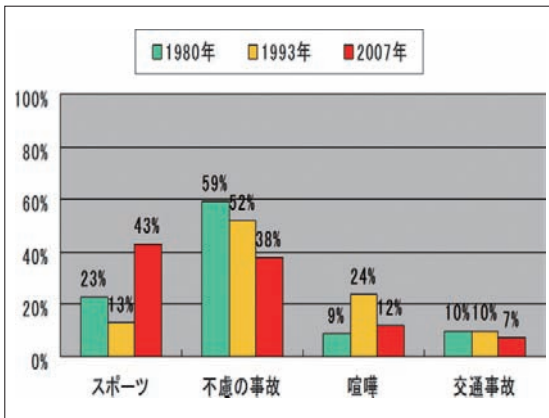


図 7 受傷機転の変化 (子供)
スポーツが増加・不慮の事故が減少している。

一方、大人の受傷機転です。大人も原因として比較的スポーツで、交通事故は減少しています（図 8）。減少の理由は、シートベルトの義務化ではないかという見解です。前席の助手席、運転手はみなさんしていると思いますが、後部座席もした方が、眼外傷を防ぐことができますので、眼科的にもシートベルトの装着を提唱しています。

次に、スポーツの種類について検討しました。これは大人と子ども、一緒しておりますが、30年前は野球が一番多く 35%を占めています。最近では野球は昔の約半分の 17%とかなり減りました。続いてラグビー、サッカー、ボクシング、柔道、空手となっています。格闘技の中でボクシングが非常に多くなっているのが最近の特徴かと思えます。

D. 診断

次に眼窩底骨折の診断です。骨折の診断は、この右眼の屍体から撮ってきた写真です（図 9）。これが眼窩下神経と、眼窩下溝であります。下眼窩裂と、上眼窩裂に続くわけであります。ここの上顎洞から、ライトを照らしています。向こうが透けるぐらい実はここの骨が薄いです。向って右側が篩骨洞の内側壁になるわけですが、この眼窩下溝の眼窩下神経の鼻側が特に骨が薄く骨折の好発部位です。

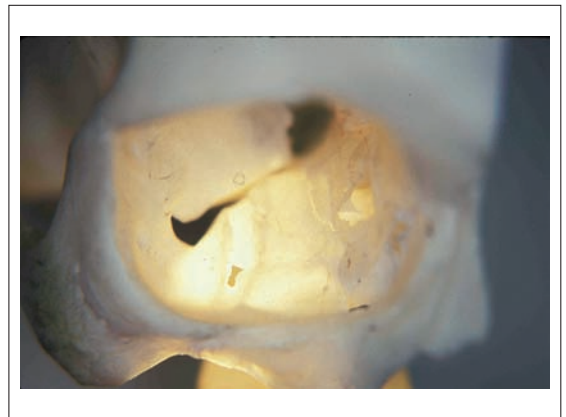


図 9 眼窩の骨標本 (右眼)
右上顎洞に照明をあてて撮影している

次に眼窩底骨折の症状です（図 10）。多くは複視が出現します。受傷直後は眼球突出がおこりますが、5日目あるいは6日目ぐらいから眼球陥凹が出現します。嘔気、嘔吐というのは、先ほどお示し

しました三叉神経の第2枝が刺激されます。原因は外眼筋などの毛様体痛が、きっかけになりまして、迷走神経反射を起こしてしまいます（眼痛と同時に胃反射）。ですから嘔気や嘔吐、このような症状は緑内障発作のときでも同じであります。嘔気や嘔吐が発症します。同時に患者さんの脈拍が、徐脈になります。それは同時に、眼・心臓反射も起きてますから、吐きながら、徐脈になっているのも特徴です。それからあと4番は、眼を動かしたときの運動痛です。上下方向でなく水平方向に動かすと痛いという人もいます。これは内側壁骨折の特徴です。内側壁骨折の場合は水平方向、上顎洞に抜けているときは上下方向で眼球運動痛を訴えます。

症状の7番の眼窩内気腫というのは、眼窩底骨折が発症すると鼻出血が生じます。これを擤むと骨折部から空気が皮下や眼窩内に迷入する訳です。

次は鑑別診断です。眼窩壁骨折というのがあります。顔面骨骨折、あるいは、眼窩縁の骨折であります。これは、どんなメカニズムで発生するかといいます。眼窩縁に直接膝が当たった、あるいは高いところから転落や飛び降りてしまったときに発生します。眼球もエネルギーを受けていると同時に、眼窩の前壁もエネルギーを受けているというわけです。

1. 複視
2. 眼球突出、陥凹
3. 嘔気、嘔吐
4. 眼球運動痛
5. 頬部皮膚知覚鈍麻
6. 鼻出血
7. 眼窩気腫

図 10 眼窩底骨折の症状

結果的には、眼球破裂したりします。これの特徴は、眼球陥凹が激しかったり、開口制限あるいは咬合不全が起こります。上顎、顎関節や下顎の骨折を伴うことが多いですが、検査は、MRIあるいはCTで簡単に診断がつくかと思えます。

次に教室の戸塚伸吉先生が、平成4年にMRIのシモネードで動画を作って発表しました¹²⁾。健常人のシネモードを作りましたので供覧します。眼窩底が、骨折すると、下直筋が動きません。視神経もこの様な振りかたをします。右が健常です。このまわりにあるようなこの様な組織が、Koornnefらが提唱した connective tissue septa と言っている組織であります。受傷後10か月経ったころ、水平方向の内側壁の骨折であります。この様にして観察することができます。

E. 治療

次は、治療です。眼窩底の整復あるいは欠損部にいろいろな材料を使います。インプラントは、うちの形成外科でもこれを使用しています。私どもの教室ではバルーンを入れますが、インプラントの種類には、自家の肋軟骨や硬膜、テフロンやポリエチレン、ハイドロオキシアパタイト、あるいはチタンメッシュ等が、インプラントの種類であります。私どもは全部摘出しています。その一部をスライドで示します。布的なものが入ったり、全てフロアを再形成するために入れているインプラントです。吸収している、ほとんど溶けている様な素材です。また自分で作ったバルーンです。メッシュが入っているテフロンで、チタンメッシュを挿入した症例です。これは結構大きいのが2枚入っています。インプラントでどの様な合併症が起こるかという点と感染もありますし、ファイブラスウォール（被膜）が形成されます。テフロンやPMMAのまわりにこれができます。そうするとかならずこのまわりにCystができます。次にCystに新生血管が入ってきます。これが破裂し大きな血腫ができたりします。その結果、視神経の圧迫、眼圧を上昇させたりすることもあります。

一方、私どもが、初期に経験した症例です（図11）。お子さんにバルーンを入れたのですが、初期は膀胱用の3wayバルーンを使用しました。12Frのバルーンを上顎洞の前壁から挿入した症例であります。歯槽部の上方に骨窓を開けるという理由で、私どもの教室の深道教授は、バルーン療法に反対でした。ですので、バルーンがいいのを証明することになったのですが、深道教授を説得するために、バルーン群と、入れないものでもそんなに差はないことを纏めた30例のスライドです。

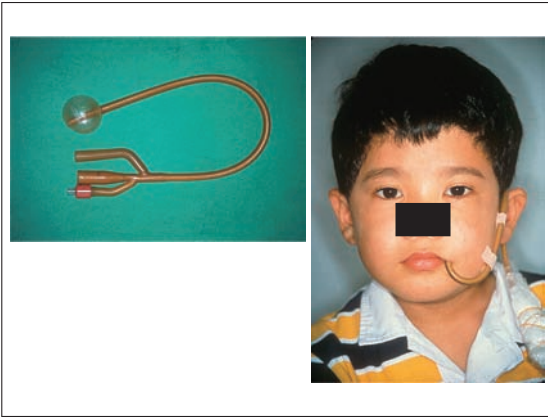

図 11 膀胱バルーン (12Fr) と挿入術後例

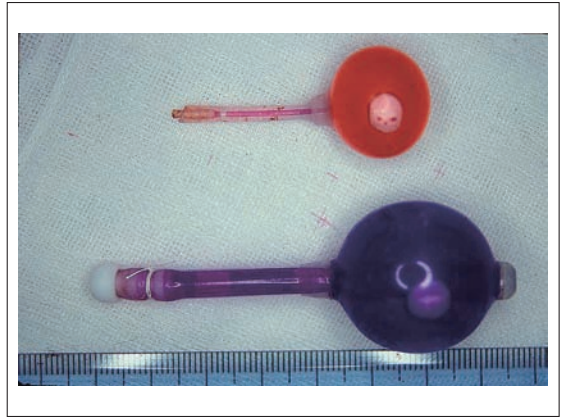

図 12 ダブルバルーンの症例 (抽出後に再び注入した状態)

現在は高研という日本の会社が、眼窩底骨折専用のバルーンを製品として作っています¹³⁾。そのバルーンは、ピオクタニンにウログラフィンを約50%の濃度で入れて、CTや単純写真で映るようにして使用します。小さいほうは、耳鼻科で使っている篩骨洞の止血用のバルーンです。これを上顎洞に入れてダブルバルーンの症例で使用します(図12)。翌日に、バルーンの量が決めればペアンで止めて、このチューブを口腔内で切り、ビスでとめ糸で結紮します(図13)。

小さなバルーンはローズベンガルという、シェーグレン等で、眼科で使っている色素です。いずれもウログラフィンが約50%ぐらいの濃度が入っています。この方の、これは上顎洞に入っている、バルーンがインプラントされているわけではありますが、口腔内を見ると、この様にバルーンが入っていることがわかります。この様なとめ方をしますと、外見上はわかりません(図14)。

バルーン挿入の目的の1つは、手術中の脂肪組織の整復の補助に使うこと、2つ目は眼窩底の再形成をすることです。このバルーンは、約2週間で抜去してしまう一時的なインプラントです。

合併症としては、10例に1例くらいですが、ときどきバルーンが破裂することがあります。量を入れすぎると眼圧が上がり、後期的には、副鼻腔炎を発症します。これはたぶん1年に1例くらいで、100例に1例程度の発症数です。

これがバルーンが破裂した症例です(図15)。こういう症例にバルーンを入れまして、もう翌日にはパンクしてしまいました。なにが起こっているかといいますと、この症例は上顎洞に隔壁があります。

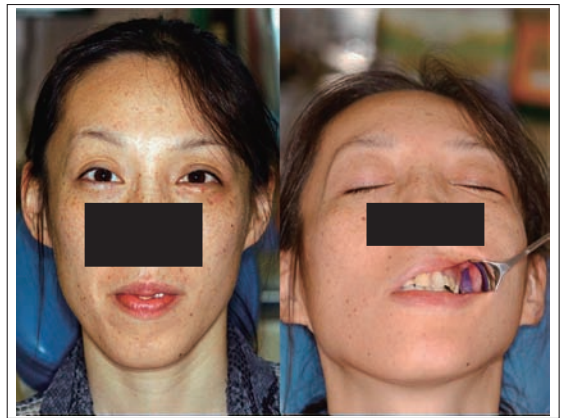

図 13 ダブルバルーンの症例 (1)

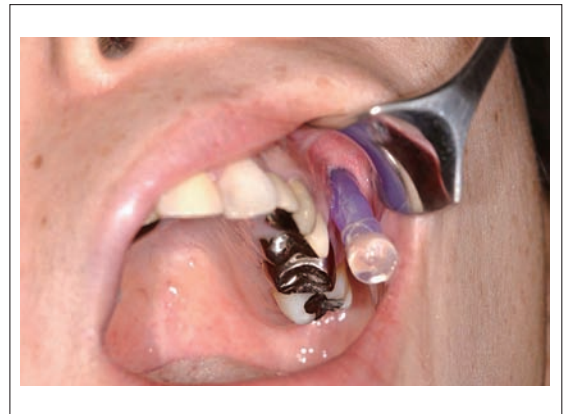

図 14 ダブルバルーンの症例 (2)

このトゲがバルーンに当たってしまう様です。再手術は骨窓から、コメガーゼを上顎洞に入れます。ガーゼタンポナーゼで眼窩底を形成します。

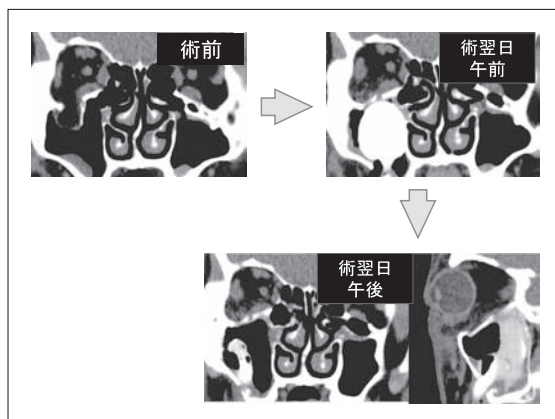


図 15 バルーン破裂症例

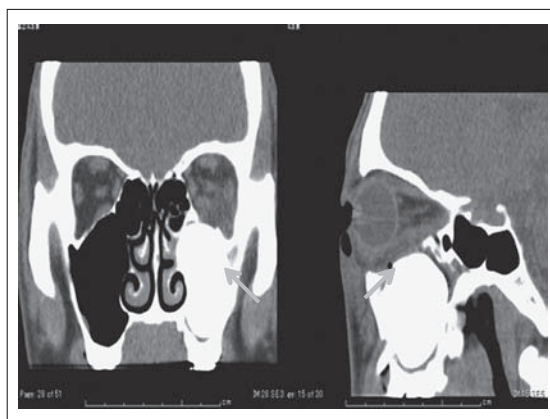


図 17 CT 術後1日目
眼窩底はバルーンで修復されている

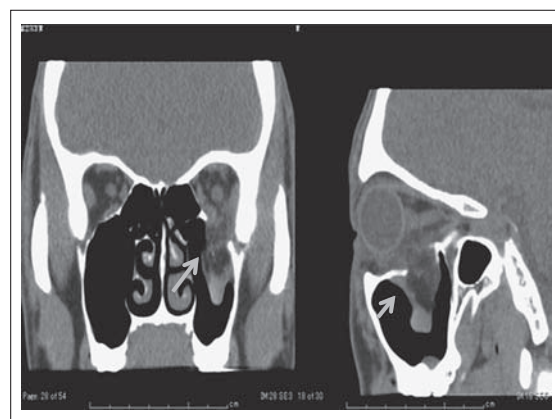


図 16 術前CT (初診時)
眼窩後方での多量の眼窩組織の脱出

次に症例を呈示します。骨折のタイプには、骨欠損型とトラップドアと2種類あります。この症例は格闘技の選手です。日本でも有名な選手です。アメリカでこの方は試合をして、試合中に複視が出現しました。現地で手術をしてみましたが、しかしながら、複視が改善されずに調子がよくないというので、45日後に紹介で来院されました。

診察しますと、これはヘスという検査ですが、そんなに眼球運動障害はないんですね。これは左眼の上転障害、あるいは下転障害が軽度あります。こういう格闘技の人たちというのは両眼視をするスピードが必要です。この検査はまあ時間はいくらでもいいから、1つに見えるところはどこかを調べているわけです。実際に上方視での複視があり、ファイティングポーズが取れないため、試合が出来ずに困っているという訴えです。

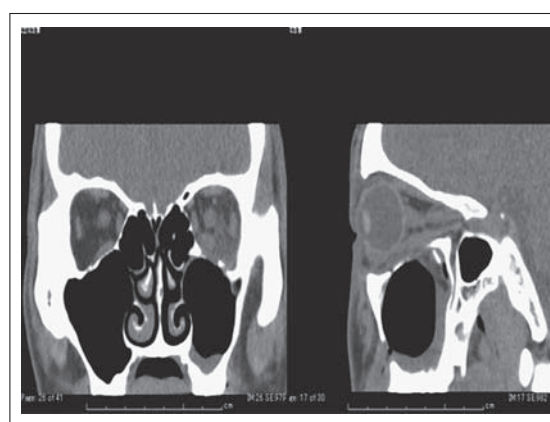

図 18 CT 術後2週間 バルーン抜去後
脱出組織は眼窩内におさまり、骨折は修復されている。
眼球陥凹 -1.5mm, 眼球低位 +0.1mm

それでCTを見ますと、冠状断でかなりの脂肪が上顎洞に出ているし、矢状断でもかなり脂肪が脱出しているのがわかります(図16)。こんなふうなこれをバルーンで修復しました(図17)。私達は、患者が小学校の2,3年生以上だったら、局麻手術で行います。この方も局麻で手術しております。ちょっとバルーンの量がオーバーに入っています。2週間後です。左眼のほうの眼球運動障害、ちょっと上転制限があるのかもしれませんが、いいかと思えます。バルーンを取って2週間後に、こういうふうな上顎洞が修復されて、フロアができていているというわけでありまして。眼球陥凹が、1.5ミリありますが、よく修復されていると思えます。で、本人の自覚も改善されています(図18)。

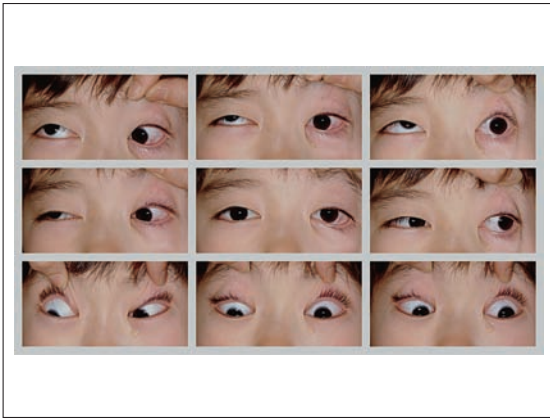


図 19 トラップドア症例. 6歳男児 術前9方向眼位写真
左眼の上転制限と下転制限を認める.




図 21 術後(1M)9方向眼位写真
上転制限, 下転制限は消失している.

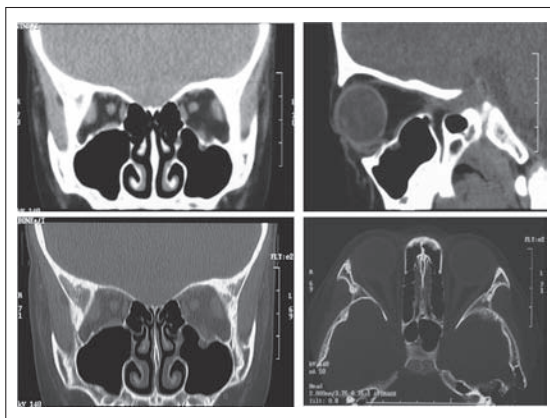


図 20 術前CT (トラップドア症例 6歳男児)

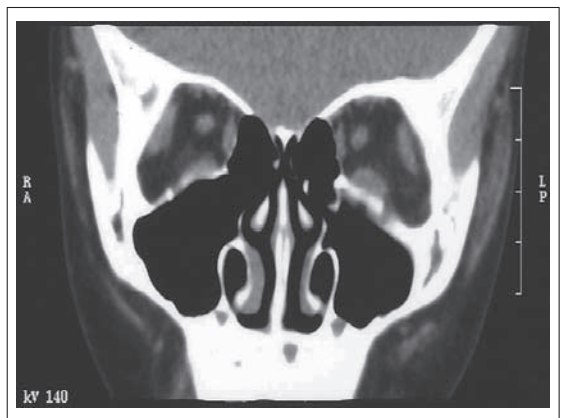


図 22 術後CT

先ほどの症例の骨折は、骨欠損型の骨折であります。次の症例はトラップドアと言います。症例は、6歳の、園児です。友達の頭に当たってしまった事故です。直後から眼が痛いというのと複視、嘔気、嘔吐を訴えています。

左眼ですね、この写真は9方向写真と云います(図19)。上転時、下転時ですね。外側、右外側、左外側。この様な形で、9方向を撮っています。左眼がまったく上転できないということであります。今、吐いているというわけではありますが。冠状断では、下直筋が挟まっています。CTで、下直筋の筋肉が連続ではないんです(図20)。ここで一部分が、下直筋の半分ぐらいが挟まっているというような状態です。これがトラップドアという骨折であります。

この子は、痛がって吐いているので、麻酔科にお願いして、全身麻酔で手術した症例です。術中ビデオ

オを供覧します。この睫毛の2ミリのところで皮膚を切開します。顕微鏡下で手術しています。眼窩底に入っているわけです。で、上顎洞の脂肪が出てきているところでもあります。フロアを剥離してきますと、右側が鼻側です。頭が下側であります。口は上方にあるわけです。これが下眼窩神経溝です。この色がちょっとチョコレート色のものが、実は下直筋です。これが正常な骨のラインです。ここに隙間ができて、そこに筋肉と脂肪と一緒に挟まって嵌頓しています。眼窩底を脳ペラで下方に押しながら、隙間を大きくしながら挟まって嵌頓している筋と脂肪と一緒に引き出しているところです。今、これでうまく出てきました。これでフリーになりました。この部分ですね。この症例は、バルーンを入れなくて斜視鉤で骨片を引きおこします。Forced duction test といまして、強制的に下直筋を牽引してテス

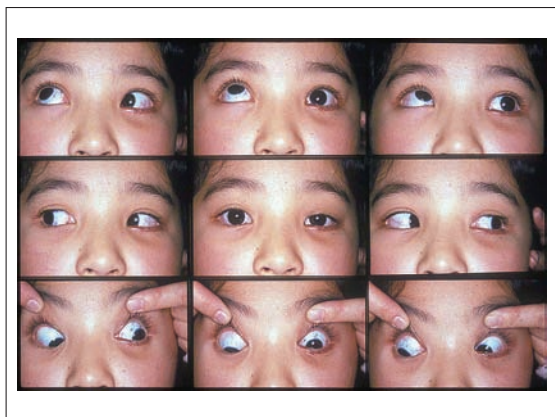

図 23 9歳女児の9方向眼位写真

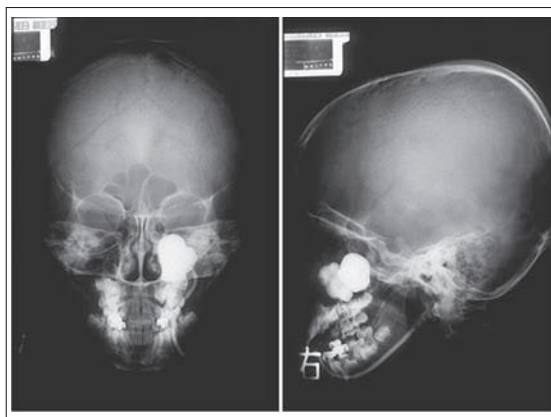


図 25 X-P 正側像 (ダブルバルーンが挿入されている)

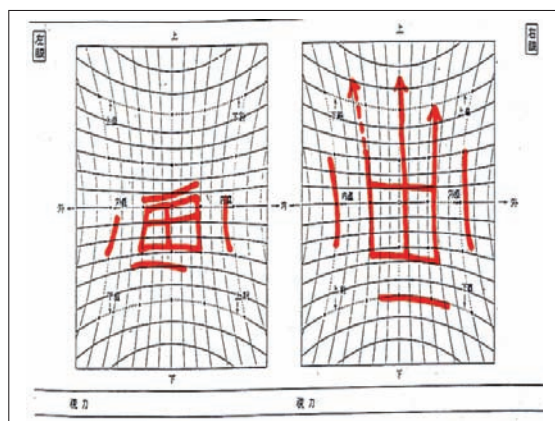


図 24 初診時 Hess (左眼の著しい上下転制限を示す)

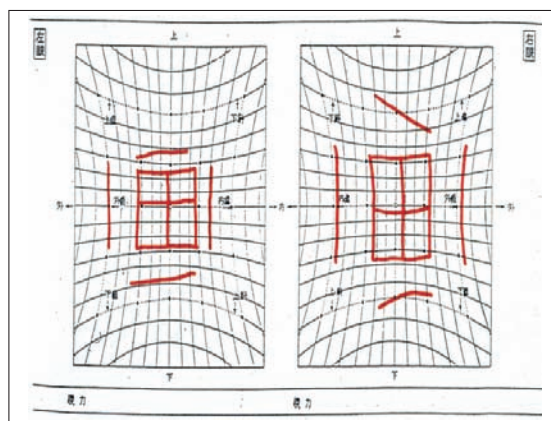


図 26 術後2年目の Hess (左眼の上転制限を認める)

トします。低抗はありません。次に骨膜を縫合して、皮膚を縫合します。

1か月後の9方向眼位を見ますと、左眼の上転ができて、下転も良好です(図21)。CTでは整復した骨がこんな風に出ていますが、下直筋が未だ肥厚していますので、まだ下転障害が少しあるということがわかります(図22)。

次の症例は、再手術の症例であります。9歳、小学校2年生です。階段からの転倒です。近くの形成外科で、受傷10日目にプレートを入れた症例であります。その7日後に再手術、再びもう1回プレートが入っています。受傷後、50日経ってから複視が改善せずに受診されました。

視力は良好。この様な9方向眼位です(図23)。左眼の上転と、下転がしていないということがわかります。水平方向は比較的良好です。上転がぜんぜ

ん動かない、下転もほとんど動いていないということがわかります。ヘスという検査です。第1眼位(正面位)も2つに見えていることがわかります(図24)。この1マスが5度ですから、5度以上離れると、物がだぶって融像ができないというわけであります。

次にCTでは、ここになんか入っています。もう少し手前を今切ってきたわけですが、これがプレートです。脂肪組織が、整復されないでプレートが入っている様です。もっと手前を切ってくると、こんなような、造影剤みたいなのが写っています。全麻でこれを摘出しました。プレートに小さな穴があいていて、そこに、眼窩下神経をこの中に入っているんですね。かなり難しい手術をされているわけです。手術に6時間かかったそうです。この様に眼窩底を整復して、この子はダブルバルーンで整復しました(図25)。それを横から見たところです。

術後は、下転は若干よくなっているんですが、上転が強く制限されています。ヘスをとりますと、第1眼位はだいぶ改善されていますが、上転時がやはり複視であります(図26)。

4年後に、中学に入りました。その後の上転時、下転時です。再手術はしないで様子を見ているところですが、正面視の第1眼位と下方の15度までは複視がないということがわかりますが、下方視30度では完璧に複視であります。この症例は大変つらい症例でした。

F. 手術時期と予防

次は手術時期の検討です。

時期はどうしたらいいかというと、私どもの基本的な結論は、早期に診断して、早期の整復です。そうすれば安全弁としてのフロアを整復すれば、眼球の運動機能は助けられるのではないかという考えであります。その補助として、テンポラリーにバルーンを入れて、あとで抜いてしまおうといったところでもあります。もう一つの問題が眼球陥凹です。陥凹が3ミリ以上はどうしても手術適応になると考えます。平成9年から18年の間に、初回手術の症例の322例をまとめてみました。トラップドアが153、ディフェクトタイプが169例の総数であります。私どもの眼球運動障害の、程度を分類しました(図27)。G0というのはまったく複視がない、骨折があるんですけど複視がない症例。G1はヘスでは複視はない。しかし複視が消えるもの。G2は30度のところで垂直方向で複視、G3は30度の垂直方向、プラス水平方向の複視が加わってしまった複視です。G4は15度の垂直に、水平が加わります。第1眼位で複視があるものがG5、一番激しいわけです。そうしますと、G0、G1のところは軽症、G2、G3が中等傷、G4、G5が重傷というふうに分類してみました。

そうしますと、完全に子ども複視がないというのは、G0にしました。ですから、後の症例でG0となった頻度を retrospective に調査しました。受傷から3日、7日、14日、15日以上という様に分類します。対象は大人のトラップドアです(図28)。全体で89例ありますが、軽症はほとんどよくなっております。一番悪い重症が、2/6と残ってしまうわけあります。まあ早くやったほうがいいたろうというのは、有意差は付きますが、もう少し早くやったほうがいいたろう。3日以内がいいといった結果です。

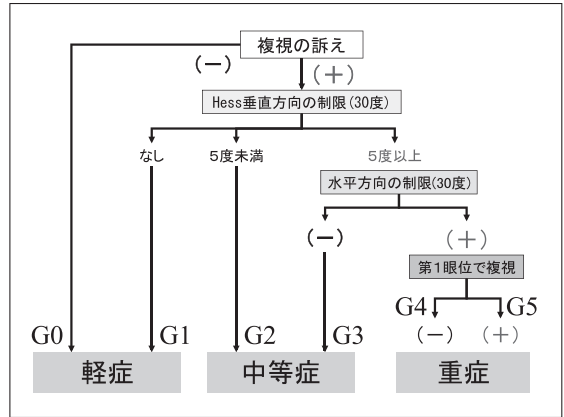


図 27 昭和大学における眼窩底骨折後の複視の重症度分類 (2009年版)

受傷から手術までの日数	軽症	中等症	重症	全体
~3	2/2	10/11	2/6	14/19 (74%)
4~7	4/4	7/9	0/2	11/15 (73%)
8~14	1/1	11/16	2/8	14/25 (56%)
15~	5/5	9/19	2/6	16/30 (53%)
計	12/12	37/55	6/22	55/89 (61%)

図 28 大人 トラップドア型の治療成績 治療 G0 例/症例 7 以内の早めの手術ほど予後良好である。P = 0.08

次に子どものトラップドアです(図29)。3日以内にやれば、重症でも8/8、中等症で10/10、全体でも20/20と良好です。全例G0に持ってくることができます。まあ重症例ほどで、3日と言わず時間単位でこれをやったほうがいいたろうと思っているところでもあります。

次に骨欠損タイプです。大人の欠損タイプは162例あって、全体で103例がG0に持っていけました(図30)。まあ比較的ですね、重傷だと思っている人たちも、1週間経っても比較的骨欠損型は予後が良好です。予後に関してはあんまり時間的な要因がないというのがわかるかと思います。

小児の骨欠損タイプは全体に少ないです。12例しかないんです。そのうちのこうなると、あんまりこれも、時間的な要因が出てきません。

受傷から手術までの 日数	軽症	中等症	重症	全体
～3	2/2	10/10	8/8	20/20 (100%)
4～7	0/0	11/11	4/6	15/17 (88%)
8～14	0/0	7/11	1/2	8/13 (61%)
15～	1/1	8/8	1/5	10/14(71%)
計	3/3	36/40	14/21	53/64 (82%)

図 29 小人 トラップドア型の治療成績 治療 G0 例/症例
重症例ほど 1 日でも早い手術が要求される。P < 0.01

受傷から手術までの 日数	軽症	中等症	重症	全体
～3	5/5	13/24	7/11	25/40 (63%)
4～7	3/3	30/42	3/8	36/53 (68%)
8～14	1/1	20/29	2/12	23/42 (55%)
15～	4/4	12/16	3/7	19/27(70%)
計	13/13	75/111	15/38	103/162 (63%)

図 30 大人 骨欠損型の治療成績 治療 G0 例/症例
重症例ほど早期手術で予後が良好となる。

次に、今度は眼球陥凹に対して検討してみました。これ、3ミリ以上1ミリ未満というところで術前がですね、術後はどうなったかというところ、このラインを見ていただければいいんですが、3ミリ以上の症例は、だいたいここに集まってきたというわけでありまして、だいたいこのブルーはいいところなのかなと思うんですが、まあ上顎洞バルーンを入れた症例はカッコ内ですが、全体的には眼球陥凹が2mm以内に整復できているので、予後はいいだろうといったところであります。

トラップドアでも同じようなことが言えます。トラップドアで、何故眼球陥凹をするのかなと思って、よくこのへんも理解ができないところですが、骨欠損型より比較的良好だと思います。

この項のまとめとして、手術時期としては、ト

ラップドアは3日以内で、特に子どもの場合は早くやったほうがいいだろうという結論が出るかと思えます。骨欠損タイプでは、受傷後3日～4日で上顎洞や篩骨洞の粘膜と眼窩内組織が癒着しはじめます。その時期に整復できれば、手術は容易であるし予後もいいだろうということは言えるかと思えます。

今日は1時間と短い時間でありましたが、このようなAからFの6項目について講演させていただきました。ご清聴どうもありがとうございました。

文 献

- Lang W: Traumatic enophthalmos with retention of perfect acuity of vision. *Trans Ophthalmol Soc UK* 9 : 41-45, 1889.
- Pfeiffer RL: Traumatic enophthalmos. *Arch Ophthalmol* 30 : 718-726, 1943.
- Schjelderup H: Some considerations concerning traumatic diplopia. *Acta Ophthalmol* 28 : 377-391, 1950.
- Converse JM: Two plastic operations for repair of orbit following severe trauma and extensive comminuted fracture. *Arch Ophthalmol* 31 : 323-325, 1944.
- Smith B and Regan WF Jr: Blow-out fracture of the orbit; mechanism and correction of internal orbital fracture. *Am J Ophthalmol* 44 : 733-739, 1957.
- 深道義尚 : Blowout fracture の型とその治療. *眼科* 12 : 400, 1970.
- Koornneeff L: The architecture of the musculo-fibrous apparatus in the human orbit. *Acta Morphol Neerl Scand* 15 : 35-64, 1977.
- Koornneeff L: Orbital septa: anatomy and function. *Ophthalmology* 86 : 876-880, 1979.
- Koide R, Ueda T, Takano K, et al: Surgical outcome of blowout fracture: early repair without implants and the usefulness of balloon treatment. *Jpn J Ophthalmol* 47 : 392-397, 2003.
- Duke-Elder S: Concussions and contusions of the globe. In *Mechanical Injuries*, pp. 67, Kimpton, London, 1972. (System of Ophthalmology; 14. Injuries; Part 1)
- 遠藤貴美, 恩田秀寿, 田邊芳樹, ほか : 眼窩底骨折における受傷機転の検討. *臨床眼科* 63 : 1087-1090, 2009.
- 戸塚伸吉, 小出良平, 稲富 誠, ほか : Blow-out fracture における眼球運動障害の検討 MRI 動画をを用いた考察. *臨床眼科* 46 : 251-255, 1992.
- 土屋 明, 戸塚伸吉, 権 昭致, ほか : 眼窩底骨折に対する上顎洞内バルーンの試作とその成績. *あたらしい眼科* 11 : 977-980, 1994.