昭和学士会誌　第78巻　第1号〔31-37頁，2018〕

原　著

ペインクリニック診療を契機に診断された悪性腫瘍の11例

昭和大学医学部麻酔科学講座
武冨　麻恵　　信太　賢治*
小林　玲音　　大嶽　浩司
静岡済生会総合病院麻酔科
山本　典正
東京クリニック　ペインクリニック内科
増田　豊

抄録：ペインクリニック外来診療において悪性腫瘍を疑わせる症例を経験することがある．本研究の目的は，悪性腫瘍を疑うためのスクリーニングに有用な臨床症状を見出すことである．2011年11月から2014年12月の間に当ペインクリニック外来で，悪性腫瘍が判明した11症例の診療録から患者背景，問診，検査結果，画像所見，治療経過，悪性腫瘍の種類を抽出し，悪性腫瘍を疑う契機となった所見を解析した．経過中に判明した悪性腫瘍は肺がんが4例のほか，胃がん，大腸がん，胆管がん，膵がん，前立腺がん，腎盂がん（再発），甲状腺がんがそれぞれ1例であった．診断に至る重要な契機は，新たな症状の出現（4例），血液検査所見（2例），画像検査所見（3例），治療への抵抗性（2例）の4つに分類できた．悪性腫瘍を見逃さないために，上記4項目に留意しながら診療し，悪性腫瘍の既往がある患者の場合，寛解症例であっても常に再発を念頭にいれて画像検査を行うことが重要である．

キーワード：悪性腫瘍，がん性疼痛，ペインクリニック

緒　言

ペインクリニック外来においては，初診時または経過中に悪性腫瘍を疑わせる症例を経験することがある．しかし，悪性腫瘍との鑑別が問題となった症例の報告は散見されるものの[1-3]痛み診療の現場で悪性腫瘍をみつけるためのスクリーニング法などは未だ確立されていない．

悪性腫瘍は種類が多く，転移を含めたさまざまな病態があるため，診断するためには評価技術が必要であり[4]，個々の症例ごとに経験的に診断しているのが現状である．そこで，がん性疼痛を正しく理解するとともに，がん性疼痛が出現していない段階でも悪性腫瘍診断の契機となる症状を見逃さないために，診療で必ず念頭におくべき事項を抽出することを目的として，当科で初診時または治療継続中に悪性腫瘍が判明した11例について，悪性腫瘍の診断に至った経緯を後ろ向きに検討した．

研究方法

本研究は昭和大学病院倫理委員会の承認を得ており（承認番号：1794），2011年11月から2014年12月までの間に，当院麻酔科ペインクリニック外来を受診して悪性腫瘍が疑われ，他科に紹介後に確定診断された11例（男性7例，女性4例）を対象とした．対象となった患者の診療録から，患者背景，問診，検査結果，画像所見，治療経過，悪性腫瘍の種類を抽出した．そのなかで悪性腫瘍を疑って検査や紹介を行う契機となった所見を解析した．

結　果

11例の平均年齢は68.1歳（41～91歳）で，内訳は肺がんが4例のほか，胃がん，大腸がん，胆管がん，膵がん，前立腺がん，腎盂がん（再発），甲

*責任著者

表 1　11 症例の詳細

症例	年齢（歳）性別	患者背景	当科での治療	所見	がん性疼痛	最終診断	所見出現から診断まで
1	74，男	5か月間の左胸部痛・上腹部痛 腎盂がんの既往	コデインリン酸塩 トラゾドン	**体重減少・食欲低下**	左上腹部 側腹部背部	腎盂がん再発 肝転移	1 か月
②	91，男	7 年間の腰下肢痛	Epi, Para	**体重減少・息切れ** 両肩痛	両肩	肺がん 肝・骨転移	3 か月
3	81，女	10 年間の腰下肢痛	Epi, Para	**動悸・蒼白** 血液検査所見（貧血）	なし	胃がん	1 か月
4	88，女	7 年間の腰下肢痛	Epi 神経根ブロック	**下肢の浮腫・倦怠感，** 血液検査所見（肝胆道系酵素上昇・炎症反応）	なし	直腸がん 肝転移	1 か月
⑤	58，男	胸部帯状疱疹痛	なし	**血液検査所見（肝胆道系酵素上昇）**・下痢・腹痛	腹部	下部胆管がん 閉塞性黄疸	1 週間以内
⑥	47，男	2 か月間の右頸部・肩・肩甲部痛	SGB 肩甲上神経ブロック トラムセット®	**血液検査所見（貧血）** **SGB 後止血困難**	右頸部 肩・肩甲部	肺がん 上大静脈症候群	1 週間以内
⑦	60，女	2 か月間の頸部・肩甲部痛**治療抵抗性**	なし	**画像検査所見（頸椎単純 X 線：C7 椎体圧潰像）(図 2)**	頸部 肩甲部	膵がん 頸椎転移 （C5 ～ 7）	1 週間以内
⑧	83，男	8 か月間の右上腕痛	SGB　桂枝加朮附湯	**画像検査所見（頸椎単純 X 線・MRI：C7，T1 骨転移像）（図 3）**・治療抵抗性	右上腕	前立腺がん 脊椎転移 （C7，T1）	1 週間以内
⑨	75，男	5 か月間の左側腹部痛	プレガバリン， クロゼパム トラゾドン	**画像検査所見（MRI：胸椎に多発する異常信号）**	左側腹部	肺がん 胸椎転移 （T8）	2 か月
10	41，男	3 か月間の右胸背部痛	肋間神経ブロック コデインリン酸塩 プレガバリン	**治療抵抗性**・体重減少	右胸背部	肺腺がん	6 か月
⑪	50，女	3 か月間の側腹部・背部痛	Epi　トラムセット®	**治療抵抗性**・胸部硬膜外腔に占拠性病変疑い	側腹部 背部	甲状腺がん 胸椎転移 （T10）	1 週間以内

症例番号○は供覧症例
SGB：星状神経節ブロック（stellate ganglion block）
Epi：硬膜外ブロック（epidural block）
Para：傍脊椎ブロック（paravertebral block）
太字・ゴシック：診断の契機となった所見

状腺がんがそれぞれ 1 例であった．診断に至った契機としては，体重減少・食欲低下・息切れ・動悸・蒼白・浮腫・倦怠感など新たな症状の出現（症例 1，症例 2，症例 3，症例 4），血液検査所見（症例 5，症例 6），画像検査所見（症例 7，症例 8，症例 9），神経ブロック（以下ブロック）や麻薬性鎮痛薬に反応しない治療への抵抗性（症例 10，症例 11）が抽出された（表 1）．

以下の代表症例を供覧する

新たな症状の出現：症例 2.
血液検査所見から判明：症例 5，6.
画像検査所見から判明：症例 7，8，9.
治療への抵抗性から判明：症例 11.

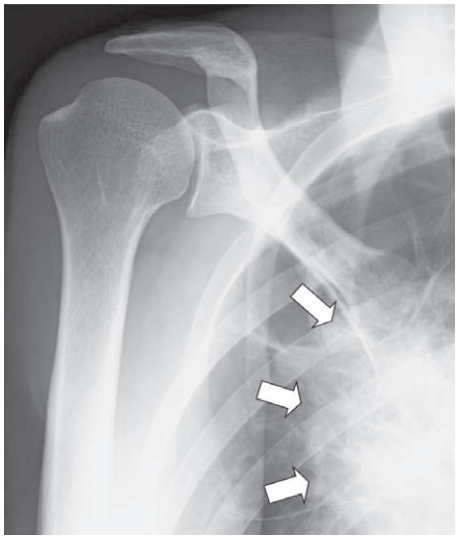

図 1　初診時の右肩関節単純 X 線正面像（症例 6）
右肺野に腫瘤像を確認できる（矢印）.

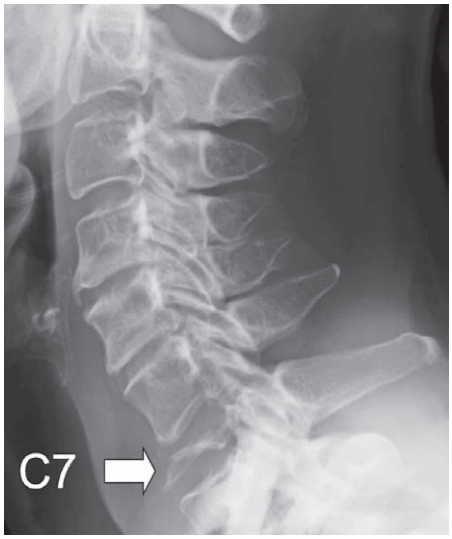

図 2　初診時の頸椎単純 X 線側面像（症例 7）
C7 椎体の圧潰がある（矢印）.

症例 2（表 1，症例 2 参照）
91 歳男性.
前立腺がんと急性心筋梗塞の既往があるため，2 か月に 1 度の頻度で泌尿器科と循環器内科を受診していた．当科では腰椎圧迫骨折，腰部脊柱管狭窄症の診断で硬膜外ブロック，傍脊椎ブロック療法を行い，7 年間経過は良好であった．しかし体重減少と息切れという悪性腫瘍を疑わせる訴えが出現し，両肩の痛みも訴えるようになり，3 か月後他院内科を紹介受診したところ肺がん，肝転移，右上腕骨転移と診断された.

症例 5（表 1，症例 5 参照）
58 歳男性.
右 T9 の帯状疱疹のため当院皮膚科から紹介され受診した．2 か月前から『胃の調子が悪い』という訴えがあり，下痢，腹痛もあった．当科におけるブロック前のルーチンの血液検査で肝胆道系酵素の上昇が見られたため，ブロックは行わず同日消化器内科に紹介したところ，閉塞性黄疸を伴う下部胆管がんと診断された.

症例 6（表 1，症例 6 参照）
47 歳男性.
2 か月前から右頸部・肩・肩甲部痛があり，頸椎症・頸肩腕症候群と診断し，星状神経節ブロック（stellate ganglion block：SGB），肩甲上神経ブロック療法とトラムセット®の内服による治療を開始した．初回の SGB 後，通常通りの刺入部に対する 10 分間の圧迫では止血が得られなかった．また 1 週間後には頸肩腕部痛の悪化と仰臥位で増強する安静時痛が出現した．初診時スクリーニングでの血液検査で貧血があったことと臨床的出血傾向の 2 点から，血液内科に紹介受診となった．精査によって上大静脈症候群を伴う肺腺がんと診断された．初診時に撮影した肩関節単純 X 線像を見直してみると，肺野に腫瘤影が確認できた（図 1）.

症例 7（表 1，症例 7 参照）
60 歳女性.
2 か月前からの頸部痛，背部痛，肩甲部痛のため近医整形外科から紹介受診となった．初診時には仰臥位で痛みが悪化する安静時痛および夜間痛，両側の C8 領域に異常感覚と感覚鈍麻があった．初診時単純 X 線像上 C7 椎体の圧潰がみつかり，整形外科に紹介した．脊髄圧迫所見もあり転移性脊椎腫瘍が疑われ，当科初診から 1 週間後に全身検索で膵がん，多発骨転移（C5 ～ 7），肝転移と診断された（図 2）.

症例 8（表 1，症例 8 参照）
85 歳男性.
8 か月前から右上腕痛が発症し，次第に肘まで広が

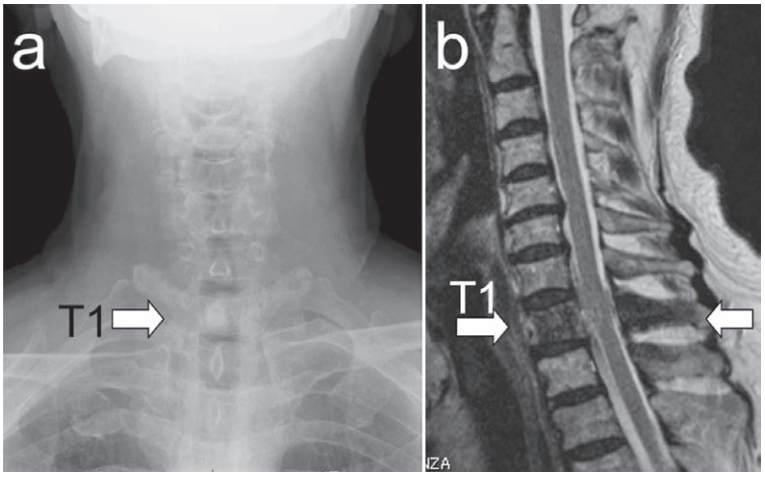

図 3　初診時の頸椎単純 X 線正面像，および頸胸椎 MRI（T_2 強調矢状断像）（症例 8）
a：頸椎単純 X 線正面像．T1 棘突起に骨硬化像を確認できる（矢印）．
b：MRI T_2 強調矢状断像．C7，T1 椎体・棘突起に骨転移を疑わせる異常信号がある（矢印）．

り，安静時痛もあった．近医でNSAIDs（nonsteroidal antiinflammatory drugs），カルバマゼピン，プレガバリンの処方を受けたが効果がなく当科を紹介受診した．SGB と桂枝加朮附湯の内服治療を開始したが症状は軽快せず，スクリーニングのための頸椎単純 X 線像および頸胸椎 MRI 上 C7，T1 に骨転移を疑わせる異常信号があったため，内科を紹介した．全身 CT，骨シンチグラフィーによる精査の結果，当科初診から 1 週間後に前立腺がん，多発骨転移（C7，T1）と診断された（図 3）．

症例 9（表 1，症例 9 参照）
75 歳男性．
5 か月前からの左側腹部痛のため近医内科と整形外科とで精査後痛みのコントロール目的に当科を紹介受診した．プレガバリン，クロナゼパム，トラゾドンの内服治療を開始したが，痛みは軽快しなかった．胸椎単純 X 線像では異常がないと判断していたが，胸椎 MRI 検査を実施したところ胸椎に異常信号があり，精査の結果，肺がんの胸椎転移（T8）と診断された．

症例 11（表 1，症例 11 参照）
50 歳女性．
3 か月前から側腹部痛と背部痛が出現し，膠原病内科と整形外科とで精査後痛みのコントロール目的に当科を紹介受診した．ブロック療法とトラムセット®の内服治療を開始したが，T11/12 での胸部硬膜外ブロックの後，L1 以下の除痛効果が得られたにも関わらず，L1 から上位では効果が得られなかったため，硬膜外腔の同レベル付近にブロックの拡がりを阻害する物理的要因の存在が疑われた．2 日後に強い痛みのため体動困難で入院となり，胸椎 MRI で T10 レベルに硬膜外腔に及ぶ腫瘍陰影と椎体の圧潰，および神経根の圧迫があった．精査の結果，甲状腺がんの胸椎転移（T10）と診断された．

考　　察

悪性腫瘍は種類が多く転移を含めたさまざまな病態があるため，ペインクリニック外来で悪性腫瘍をスクリーニングすることは容易ではない．さらに，悪性疾患の進行期でも 70％以上の患者ががん性疼痛を自覚しているが[5]，残りの 30％弱は痛みの訴えがないことから，痛みのない患者が悪性腫瘍を患っていることを臨床的に評価するには技術が必要であり，そのためには十分な経験を必要とする．

今回われわれは対象となった 11 例の診療録から，患者背景，問診，検査結果，画像所見，治療経過，悪性腫瘍の種類について，診療録の記載や紹介の文面からそれぞれ 1 つずつ抽出し，解析を行った．悪

性腫瘍を疑って検査や紹介に至った根拠となる最も重要な所見は個々の症例で異なっていたが，①新たな症状の出現，②血液検査所見，③画像検査所見，④治療に反応しない痛みの4つに分類することで，診断までの期間や年齢，悪性腫瘍の種類，当科で行った治療などに共通点を見出すことができた．

体重減少や全身倦怠感などの新たな症状が出現したため悪性腫瘍を疑った症例は4例あった．全例が65歳以上の高齢者であったことから，高齢者の慢性疼痛患者に新たな症状が出現した時は必要に応じた検査や専門科への紹介を考慮すべきと考えられる．

血液検査から判明した2例は，初診時のスクリーニング検査で貧血や肝胆道系酵素の上昇が判明したため，他科紹介を経て精査が行われ，迅速に確定診断に至った．悪性腫瘍による貧血の原因としては出血が最も多く，部位としては消化管，呼吸器，尿路，生殖器の悪性腫瘍が挙げられる[6]．また悪性腫瘍による肝胆道系酵素の上昇の特徴としてAST＞ALT，LD高値の傾向がみられるほか[7]，腫瘍が増大して進展するとALPやγ-GTP，ビリルビン濃度上昇などの所見がみられる[8]．このことから，初診時の血液検査は非常に重要であり，可能なら過去の他施設での検査結果と比較することも非常に有効であると考えられる．

画像検査から判明した3例はX線像やMRIによって発見された脊椎転移症例であった．悪性腫瘍脊椎転移の単純X線所見は溶骨型が大部分を占め，椎体の骨透亮像，椎弓根像の消失（ペディクルサイン），病的圧迫骨折の所見を示す[9]．症例7では初診時の頸椎単純X線像でC7椎体の明らかな圧潰があり，転移性脊椎腫瘍の診断は容易であった．一方，骨形成型は骨髄内に反応性骨硬化像を呈し，前立腺がん，乳がん，胃がん，肺がんの転移の一部で見られる．症例8の初診時頸椎単純X線正面像でもC7の棘突起に骨硬化像が確認できた（図3）．単純X線像では少なくとも30％の骨が腫瘍におき替わらないと悪性腫瘍病変を描出できない[10]のに対し，MRIは腫瘍自体を描出でき，転移性骨腫瘍の局所診断の感度が高く，早期骨転移の診断に有用である[2]．本シリーズにおいても胸椎単純X線像では異常ないと判断されていたが，MRIでは転移が明らかに確認できた症例があった（症例9）．当科では痛みの部位やブロック予定部位の単純X線撮影をルーチンとし，時刻や活動性に関係のない腰痛など危険信号をもつ患者および神経症状を有する場合にはMRI検査も実施している[11]．

治療への抵抗性から判明した2例は，ブロックや神経性疼痛緩和薬，コデインリン酸塩やトラマドールなどの麻薬性鎮痛薬に反応しなかった．がん性疼痛の特徴として，安静時痛，NSAIDsに反応しない，段階的に悪化するなどがある．特に脊椎はがん転移の好発部位であるため腰背部痛を呈することが多い．過去にも同様の規模でペインクリニックにおけるがん性疼痛の診断について検討されている報告があり，血液検査や画像検査や問診の重要性については既に述べられているが[12]，われわれはさらに治療過程で通常と異なる反応をみせる症例にも着目し，治療への抵抗性も悪性腫瘍を疑う重要な所見であると考えている．

また，がん性疼痛があった11例中9例では，治療への抵抗性以外にも新たな痛みの出現や急激な痛みの増悪，仰臥位で悪化する安静時痛，夜間痛などの特徴があった．悪性腫瘍は進行性病変のため，がん性疼痛は強さや部位，性状などが変化すること，良性の疼痛疾患を疑って治療していくうちに，経過や治療の効果が予想と大きくはずれることの2点が重要であると考える．また一般に消化器や泌尿器，生殖器に原発した初期がんは痛みを伴わないとされているが，本研究のがん性疼痛がなかった2例も消化器がんであり，痛み以外の問診所見が悪性腫瘍を疑う契機となったため，がん性疼痛を伴わない悪性腫瘍を見逃さないためには全身状態を総合的に評価する必要がある．

症例9，11は他科からの紹介を受けて治療を開始したが，未精査であった胸椎MRI検査を実施し，悪性腫瘍の胸椎への転移が明らかとなった．コンサルトを受けた際，主訴である側腹部痛を踏まえて更なる精査をすべきであったと考え，反省している．同様の報告は他にもあり，他科の診断にとらわれず常に悪性腫瘍の存在を念頭において，痛みの性状や治療の効果などから早期に目標部位を絞った画像診断を行うべきであるとされている[2,3]．同様に悪性腫瘍の既往がある症例は，悪性腫瘍による痛みが否定されて紹介受診となっても，問診や治療への抵抗性から悪性腫瘍が推測されれば，画像検査や紹介元に相談の必要があることが報告されている[1,2]．

またペインクリニック外来で臨床を行う中で，通常の所見と異なることが悪性腫瘍の発見につながることがある．今回経験した，上大静脈の腫瘍による圧迫により頭頸部や上肢に静脈血がうっ滞する上大静脈症候群を伴う肺がんや，腫瘍による胸椎の圧潰で硬膜外腔が狭窄した胸椎転移症例など，ブロック後の異常所見は時に悪性腫瘍の診断に有用であると考える．

本研究の限界として，本報告は11例と症例数が少ないことがあげられる．われわれが本研究で提唱した悪性腫瘍スクリーニングのための4項目の有用性を検証するためには，より多くの症例を対象とした多施設の観察研究などで確かめる必要がある．この4分類はあくまで本研究の解析結果であり，4つの分類が最適かどうかは議論の余地があり，今後も検討していく必要がある．

痛みを主訴にペインクリニック外来を受診する症例には，悪性腫瘍を伴っているものが稀ながら存在する．全身状態の変化を把握するための①定期的問診結果，②血液検査所見，③画像検査所見，④治療抵抗性の痛みの4つの臨床項目に注意をはらって診療することで，悪性腫瘍を疑い，発見につなげることができた．またペインコントロール目的に紹介された場合でも悪性腫瘍の存在や寛解した悪性腫瘍の再発の可能性を考慮し，積極的な画像検査，注意深い診察を行い，疑わしければ他科と連携して早期の診断に努めることが必要である．

この論文の要旨は，日本ペインクリニック学会第48回大会（2014年，東京）において発表した．

利益相反

開示すべき利益相反はない．

文　献

1）鈴木尚志，山本典正，岡本健一郎，ほか．疼痛を初発症状としてペインクリニックを受診した造血器悪性腫瘍の2症例．日臨麻会誌．1997;**17**:611-616.

2）桜本千恵子，高良麻紀子，小磯進太郎，ほか．診断が遅れた悪性腫瘍の多発性脊椎転移による難治性腰痛の2症例．日ペインクリニック会誌．2006;**13**:122-127.

3）森田善仁，瀬浪正樹，丸谷浩隆，ほか．ペインクリニックで発見しえた悪性腫瘍の2症例．ペインクリニック．2004;**25**:213-215.

4）Fitzgibbon DR, Loeser JD．中根　実監訳．アセスメントと診断　がん性疼痛の評価と診断上の課題．がんの痛み　アセスメント，診断，管理．東京: メディカル・サイエンス・インターナショナル; 2013. pp8-11.

5）Portenoy RK, Lesage P. Management of cancer pain. *Lancet*. 1999;**353**:1695-1700.

6）高後　裕，西里卓次，新津洋司郎，ほか．悪性腫瘍と貧血．臨と研．1984;**61**:1488-1493.

7）小林健一．肝・胆道の疾患　肝・胆道疾患患者のみかた（肝機能検査とその評価）．杉本恒明，小俣政男総編集．内科学．第7版．［分冊版］．東京: 朝倉書店; 1999. pp971-975.

8）小林健一．肝・胆道の疾患　肝腫瘍．杉本恒明，小俣政男総編集．内科学．第7版．［分冊版］．東京: 朝倉書店; 1999. pp1042-1047.

9）中村利孝，松野丈夫，内田淳正編．転移性脊椎腫瘍．標準整形外科学．第10版．東京: 医学書院; 2008. pp496-497.

10）坪内俊二．腰痛の一般診断．医のあゆみ．1997;**180**:570-574.

11）日本整形外科学会診療ガイドライン委員会，腰痛診療ガイドライン策定委員会編．診断．腰痛診断において有用な画像検査は何か，またはその他に有用な検査はあるか．腰痛診療ガイドライン．東京: 南江堂; 2012. pp30-36.

12）齊藤　理，安倍洋一郎，中川雅之，ほか．ペインクリニックにおけるがん性疼痛の診断の検討．ペインクリニック．2005;**26**:1505-1509.

MALIGNANCY AT OUTPATIENT PAIN CLINIC: 11 CASE SERIES

Asae TAKETOMI, Kenji SHIDA,
Reon KOBAYASHI and Hiroshi OTAKE
Department of Anesthesiology, Showa University School of Medicine
Norimasa YAMAMOTO
Department of Anesthesiology, Shizuoka Saiseikai General Hospital
Yutaka MASUDA
Department of Anesthesiology, Tokyo Clinic

Abstract —— We sometimes encounter undiagnosed malignant tumors through outpatient pain clinic. We undertook this study to elucidate useful clinical features which are suggestive of possible malignancy. The medical records of eleven patients, who were diagnosed with malignancy at our pain clinic from November 2011 to December 2014, were reviewed to clarify the diagnostic process of malignancy. Of those eleven, four were diagnosed as lung cancer, and the others were diagnosed as gastric cancer, colon cancer, bile duct cancer, pancreatic cancer, prostatic cancer, renal pelvis cancer (recurrence), and thyroid cancer. From a close review of the case records, we found the following four essential factors for the detection of malignancy: 1) changes in general condition (four cases), 2) abnormal blood test result (two cases), 3) irregularity of image (three cases), and 4) refractory to treatment for pain (two cases). In addition, we found that an intense inspection is necessary for patients with a past history of malignancy, even in the remission period.

Key words: malignancy, cancer pain, pain clinic

〔受付：8 月 28 日，受理：11 月 24 日，2017〕