昭和学士会誌　第73巻　第5号〔459-462頁，2013〕

症例報告

上腕骨孤立性骨嚢腫再発例に対して髄内釘が奏功した一例

昭和大学医学部整形外科学講座
山村　亮　　前田　利雄　　稲垣　克記

要約：症例は16歳の男性．バレーボール中に右上腕の痛みを自覚．近医受診し，単純X線・MRI施行したところ，右上腕骨孤立性骨嚢腫を指摘され，当科紹介受診となった．掻把・植骨施行するも2年後に再発し，増大傾向となり，疼痛も出現した．根治目的としての再手術方法として，髄内釘を選択した．術後1年で抜釘施行したが，再発なく経過しており，上腕骨孤立性骨嚢腫再発例に対して髄内釘が有効であった．孤立性骨嚢腫は10～20代男性に多い疾患である．治療については，様々な方法が提唱されている．今回われわれは，髄内釘による治療が奏功した一例を経験したので，若干の文献的考察を加えてこれを報告する．

キーワード：孤立性骨嚢腫，髄内釘

症　例

16歳　男性，高校生．

主訴：右上腕痛．

既往：特記なし．

経過：バレーボール中に右上腕の痛みを自覚した．近医受診し，単純X線検査・MRI検査施行されたところ孤立性骨嚢腫を指摘され，精査加療目的に当科紹介受診となった．単純X線写真では右上腕骨近位骨幹部に単房性の骨透瞭像と骨皮質の菲薄化を認めた（図1）．T2強調単純MRI上も，上腕骨近位骨幹部に嚢包状の高信号領域を認めた（図2）．孤立性骨嚢腫の診断で，掻爬と人工骨植骨を施行した．患部外側に位置する皮質を開窓し，内容掻爬した後，β-TCP（Tricalcium Phosphate）ブロックによる骨移植を施行した（図3）．

その後，外来にて経過観察するも術後2年で再発を認め，単純X線写真上も徐々に嚢腫が拡大し，疼痛も訴えるようになった（図4）．MRIを再度施行したところ，嚢腫は遠位方向に拡大しており，症状と併せて，切迫骨折・病的骨折の疑いで再手術施行となった．

術中所見では，開窓のためK-wireにて穿刺したところ内溶液（黄色漿液性・約50 cc）の噴出が見られ，嚢腫内部が高圧状態であったことが示唆された．嚢腫内部は空虚な状態であり，近位・遠位共に正常骨髄との交通は認められなかった．骨皮質は菲薄化が見られたため，病的骨折の予防と除圧を目的に順行性髄内釘（Stryker T2 humeral nail使用）を挿入した（図5）．

再手術後2年で再発なく，画像上骨硬化の所見が見られたため，抜釘を施行した（図6）．その後も経過観察中であるが，再発は認められていない．

考　察

孤立性骨嚢腫は小児の長管骨にしばしば発生する良性腫瘍である．本邦では10歳未満と10代・20代で80%以上を占め，男性に有意に多く発生すると言われている[1]．また，小児骨腫瘍の3%を占め，好発部位は上腕骨・大腿骨近位・踵骨の発生が80%であり，病的骨折で発見されることが多い[1]．成長軟骨板近傍に存在するものは，軟骨代謝を促進する生理活性物質による影響を受けやすいため，嚢腫との生物学的活性を示し，拡大することが多い．様々な治療法が提唱されているが，治療抵抗性であり，再発率が高い[2]ことで知られている．治療法としては，a. 病巣切除（掻爬・クライオサージェリー），b. 骨形成刺激（骨移植・骨髄注入），c. 除圧（ドリリング・キャニュレイテッドスクリュー・髄内釘）の3種類が各々単独または組み合わせることにより行わ

図 1　初診時左上腕骨単純 X 線画像

図 3　初回手術後単純 X 線写真

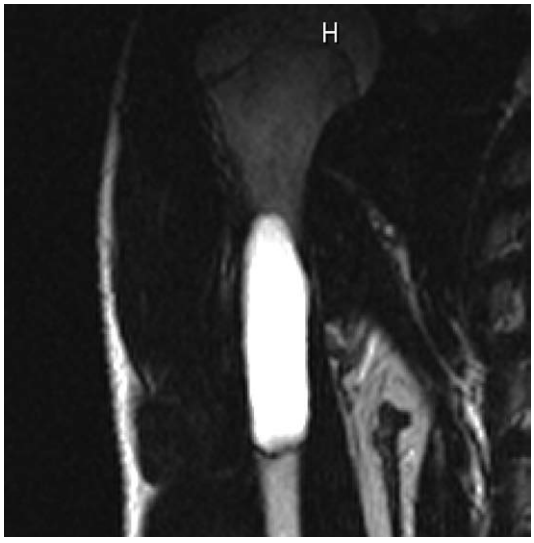

図 2　左上腕骨単純 MRI 画像（T2 強調）

図 4　術後再発単純 X 線写真

れる．このように様々な治療法が報告されているが，その効果については未だ議論の絶えないところである．一般的に手術療法の第一選択として病巣掻把＋骨移植が施行されることが多いが，Annstasos D Kanellopoulosら[2]によると，それのみでの治療後の再発率は 35 ～ 45％と非常に高率とされている．

本症例も掻爬・植骨後 2 年で画像上再発見され，疼痛の訴えもあった．病的骨折の可能性が考えられたため，再手術を施行した．

病的骨折の機序としては，嚢腫内溶液に存在する異化酵素・プロスタグランジン・インターロイキン等が破骨細胞を活性化することにより骨破壊が発生することや嚢腫と正常骨髄の交通の隔絶により嚢腫内圧の上昇が起こり，物理的圧迫による皮質の菲薄化を引き起こすことで骨破壊に至ると言われている[3]．

今回の再発の原因としては，嚢腫内の除圧が不十分であったために，正常髄腔への連続性を十分に得ることが出来なかったことが挙げられる．今回のような髄内釘を施行することで，嚢腫内と正常髄腔の交通が生まれ，嚢腫内液は持続的に吸収され続けることになり，継続的な除圧・再発の防止が可能となった．P. Knorrら[3]は，掻把・植骨を行わず，髄内釘

図 5　髄内釘施行後単純 X 線画像

図 6　抜釘後単純 X 線画像

挿入のみで良好な成績が得られたと報告している．Nandoら[4]によると弾性髄内釘のみでの治療で，対象患者 47 人の内 66％が完全な骨硬化を認め，再発を認めなかったと報告している．

今回われわれは，本患者の骨端線が閉鎖していたため順行性の solid nail を使用したが，骨端線未閉鎖の小児に施行する場合は逆行性の Ender 釘や Elastic stable intramedullary nail（ESIN）が必要であると考えられる．

今回われわれは，上腕骨孤立性骨嚢腫に対して骨移植を施行せず，髄内釘を施行することで良好な成績を得た．今後，同様の症例では初回手術から開窓・掻把・植骨等は施行せず，髄内釘挿入のみ行う術式も検討していきたい．

文　献

1）中村利孝，松野丈夫，井樋栄二，ほか編．標準整形外科学．第 11 版．東京: 医学書院; 2011.

2）Kanellopoulos AD, Mavrogenis AF, Papagelopoulos PJ, *et al*. Elastic intramedullary nailing and DBN-bone marrow injection for the treatment of simple bone cyst. *World J Surg Oncol*. 2007;**5**:111.

3）Knorr P, Schmittenbecher PP, Dietz HG. Elastic stable intramedullary nailing for the treatment of complicated juvenile bone cysts of the humerus. *Eur J Pediatr Surg*. 2003;**13**:44–49.

4）de Sanctis N, Andreacchio A. Elastic stable intramedullary nailing is the best treatment of unicameral bone cysts of the long bones in children?: prospective long-term follow-up study. *J Pediatr Orthop*. 2006;**26**:520–525.

SUCCESSFUL TREATMENT OF A SOLITARY BONE CYST OF THE HUMERUS USING INTRAMEDULLARY NAILS

Ryo YAMAMURA, Toshio MAEDA and Katsunori INAGAKI

Department of Orthopedic Surgery, Showa University School of Medicine

Abstract —— A 16-year-old man presented with pain in his right upper arm while playing volleyball. Simple radiography and magnetic resonance imaging performed on the advice of a local physician revealed a solitary bone cyst of the humerus. He was subsequently referred to our department for treatment. Curettage and bone grafting procedure was performed, but the painful cyst recurred 2 years later, demonstrating a tendency to increase in size. Surgical treatment using intramedullary nails was performed with a curative intent. The nails were surgically removed one year after surgery, and the patient has shown no signs of recurrence since then. Solitary bone cysts are common in men between 10 and 20 years of age, and various methods have been proposed for treatment. In this case report, we describe the effectiveness of intramedullary nails in the treatment of a solitary bone cyst of the humerus and present a review of the relevant literature.

Key words: solitary bone cyst, intramedullary nails

〔受付：4 月 11 日，受理：7 月 12 日，2013〕