

症例報告 TFCC 損傷に合併した豆状三角骨関節内の滑膜軟骨腫症の1例

あそか病院整形外科

新倉 勢市* 江黒 剛

昭和大学江東豊洲病院整形外科

富田 一誠 久保田 豊

昭和大学医学部整形外科学講座

久保 和俊 川崎 恵吉 稲垣 克記

抄録：今回、TFCC 損傷と豆状三角骨関節内腫瘍が原因で手関節尺側部痛を訴えた症例を経験したので報告する。症例は51歳、女性、テニスの試合中に右手関節尺側部痛が出現し、前医よりTFCC 損傷の疑いで当科を紹介された。理学所見、画像所見から、TFCC 損傷の他に、豆状三角骨関節内に腫瘍を認め、関節鏡下TFCC 縫合術、観血的腫瘍摘出術を施行した。豆状三角骨内腫瘍は、病理検査で滑膜軟骨腫症と診断された。最終観察時に痛みは改善し再発は認めない。豆状三角骨関節内に発生する滑膜軟骨腫症は比較的稀であり、疼痛が徐々に増悪するため、また石灰を伴わなければ単純X線では気付かないために、診断に時間を要することが多い。滑膜軟骨腫症の治療は、病期の評価が重要で、不十分な治療では術後再発や悪性転化の可能性があり、MRI 検査にて慎重に評価し、関節内滑膜を含めた観血的全摘出術が必要である。

キーワード：滑膜軟骨腫症、豆状三角骨関節、三角線維軟骨複合体損傷

緒言

遷延する手関節尺側部痛の原因としてTFCC 損傷は代表的な疾患だが、今回、TFCC 損傷のほか、合併した豆状三角骨関節内の滑膜軟骨腫症が原因となった症例を経験した。豆状三角骨関節内に発症した滑膜軟骨腫症の報告は比較的稀であったため、臨床像についての文献的考察を加えて報告する。

症例

症例：51歳、女性、右利き。スポーツ：テニス(6～7回/月)。

主訴：右手関節痛。

現病歴：テニスの試合中にフォアハンドでボレーをした際に右手関節尺側に疼痛が出現した。前医で注射を施行して、その後テニスを再開し試合にも出場していた。3か月後にフォアハンドでスピンをかける練習をしていて疼痛が増悪したため、再度前医を

*責任著者

受診し、保存治療で通院となるがテニスは継続していた。しかし、疼痛は徐々に増悪し、受傷後7か月経過して、TFCC 損傷疑いのため当科紹介となった。

初診時理学所見

尺骨頭は背側に突出し、関節可動域は、掌屈/背屈：60°/80°。回内/回外：60°/30°で、著明に回外制限を認めた。徒手的に尺骨頭を掌側へ誘導すると整復され回外制限は改善した。疼痛はVAS75/100。豆状骨に圧痛(+)。Fovea sign 陽性、遠位橈尺関節(以下DRUJ) Ballottement test 中間位、最大回内位、最大回外位全てに動揺性を認めた。

画像所見

前医単純X線像：発症時：尺骨頭に骨棘あり、Ulnar Variance 0 mm。豆状骨近位に石灰化像(+)、尺骨頭の背側転位を認める(図1)。発症3か月後、症状再発時：豆状骨遠位に石灰化像(+) (図2)。

前医造影X線像：橈骨手根関節(以下MCJ)からDRUJに造影剤の漏出を認め、舟状月状骨(以

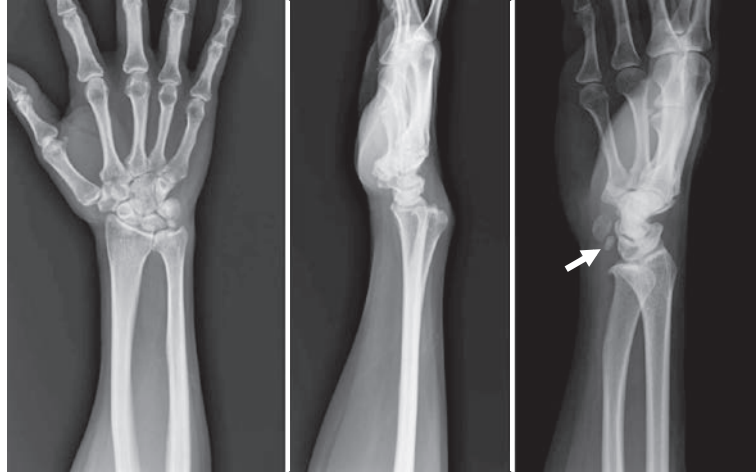

図 1 単純 X 線像

正面像：尺骨頭骨棘，UV 0 mm. 側面像：尺骨頭の背側転位. 斜位像：豆状骨近位に石灰化像（矢印）.

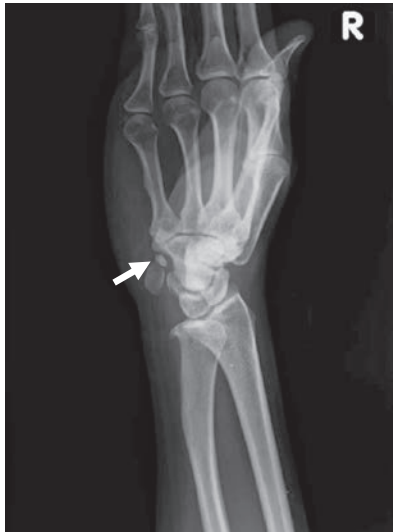

図 2 単純 X 線像

斜位像：初発から3か月後，症状増悪時，遠位に移動した石灰化病変が確認された（矢印）.

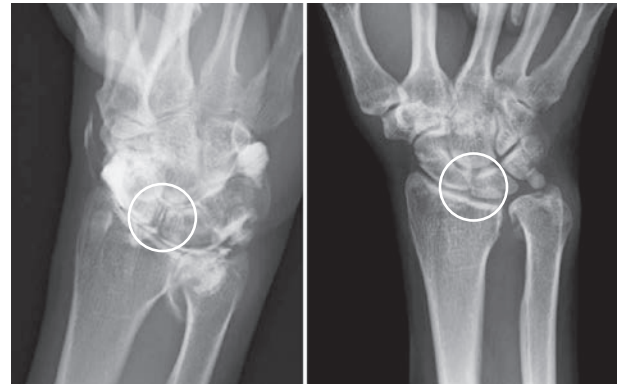


図 3 造影 X 線像. 動態 X 線像

白線内に示す通り，SL 造影剤流入を認めるが，動態撮影で SL 開大はみられなかった.

下 SL) 関節，月状三角骨 (LT) 関節内へも造影剤の流入を認めた.

動態 X 線像：SL 間，LT 間の開大は認めていない (図 3).

MRI 像：脂肪抑制-プロトン密度強調像 (以下 FS-PD) で TFCC の Fovea 付着部での剥脱と SL 靭帯断裂を認めた. 月状骨の変化は認めず，LT 靭帯は不明瞭であった. T1 強調画像で豆状三角骨関節内に低信号領域，T2 強調画像で高信号域を呈し

た豆状三角骨関節内に低信号領域があり腫瘍性病変が疑われた (図 4).

手術前診断

TFCC 損傷，SL 靭帯断裂，豆状三角骨関節内腫瘍と診断した.

経過

その後も疼痛は増悪傾向となり，可動域制限 (掌屈 / 背屈 45° / 60° 回内 / 回外 60° / 0°) を認め，受傷時から約 8 か月で関節鏡下 TFCC 縫合術，観血的腫瘍摘出術を施行した.

手術所見

関節鏡視所見：RCJ 背側面，尺側面，DRUJ 全体に滑膜増生 (+). SL：Geissler 分類 II 度，LT：正

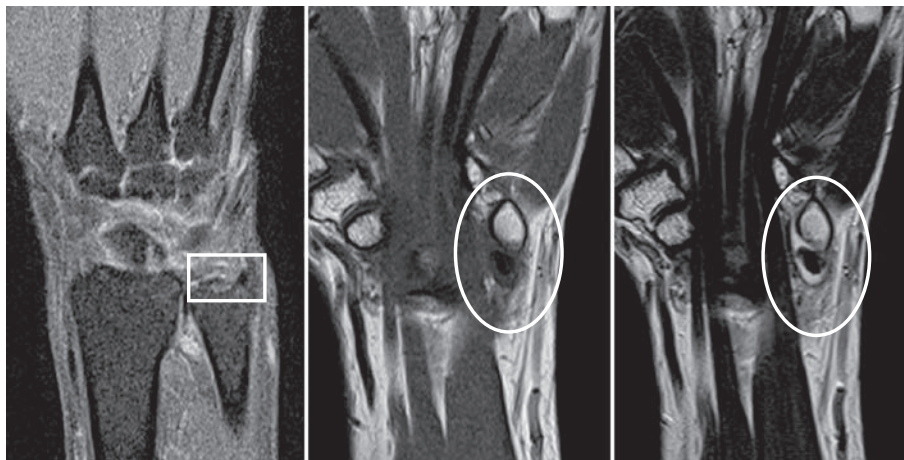


図 4 MRI (FS-PD) 像
Fovea 附着部での剥脱を認めた (白線内). 豆状三角骨関節内に T1 強調画像, T2 強調画像ともに低信号領域の領域を認めた (白線内).

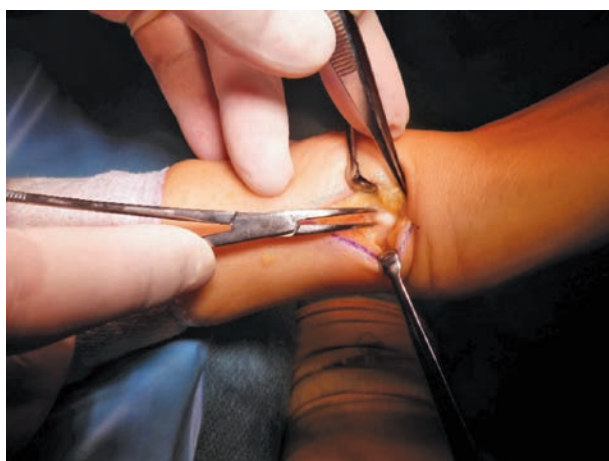

図 5 滑膜と連続する石灰化した白色腫瘍
摘出検体 4×4×3 mm.

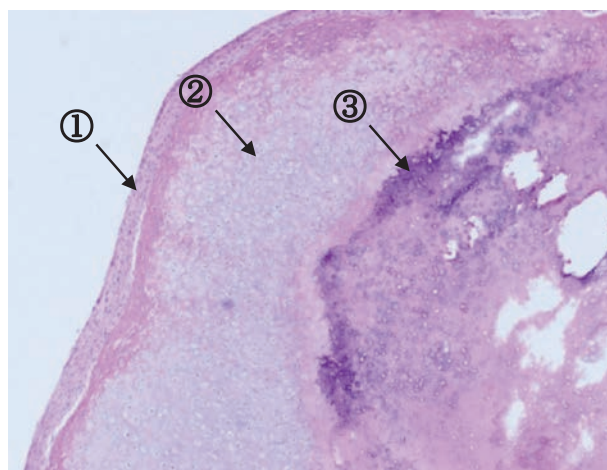


図 6 HE 染色 (×10)
周囲は滑膜細胞で被覆される (矢印①). 内部に軟骨細胞を認め (矢印②), 中心には石灰化を伴う (矢印③).

常, TFC 変性断裂 (+), 月状骨軟骨変性 (+), 尺骨頭軟骨変性 (+)

TFCC 修復術: 滑膜切除後, TFC と月状骨軟骨面を形成し, Fovea 附着部を新鮮化して, 尺骨に骨孔を作成し縫合した.

直視所見: 手関節尺側の豆状三角骨関節上を縦切開した. 豆状三角骨関節包を切開すると貯留した関節液が漏出し, 周囲は滑膜に覆われ内部が石灰化した白色の腫瘍を認めた (図 5).

摘出術: 腫瘍に連続した滑膜ごと腫瘍を摘出した. 可及的に関節内滑膜を切除した.

病理所見 (HE 染色, 弱拡大 10 倍): 異型に乏しい

扁平な滑膜細胞様細胞を含む滑膜で被覆され, 内部に軟骨形成を認め, 中心部に石灰化, 骨化がみられたため, 滑膜軟骨腫と診断した (図 6).

術後経過

術後 6 週間回旋制限目的の外固定を行った. その後段階的に可動域訓練を開始した. 術後 3 か月, 可動域は掌屈/背屈; 70°/80°, 回内/回外; 45°/30° と, 回旋制限を認めたため DRUJ へ関節内注射を行った. その後, 痛みと可動域は改善傾向となり, 術後 6 か月で可動域は掌屈/背屈; 80°/90°, 回内/回外; 80°/90° と改善したが, 回外 60° でゴリゴリ音がした. 豆状骨の圧痛, 運動時痛は消失した.

Fovea sign 陰性, DRUJ Ballottement test 陰性, MRI 検査で TFCC の連続性を認め (図 7), テニスの練習を再開した. 術後 1 年で, 回外時の音は残存していたが, 瓶のふたを痛みなく開けられるようになり, 日常生活のなかでは VAS0/100 で, テニスの練習ではフォアハンドのラリーが痛みなく可能となった.

最終観察時: 術後 1 年 10 か月, 可動域は掌屈/背屈; 80°/90°, 回内/回外; 80°/60°.

尺骨頭の軽度突出を認め, 回外時の音は残存していた. 日常生活では痛みがなく, テニスはダブルハンドでプレー可能であるが, 長時間のプレーになると痛みが出た. MRI 画像所見で, TFCC は連続が見られ, 豆状三角骨関節内腫瘍の再発は認めなかった.

考 察

手関節尺側部痛の鑑別診断は多岐にわたるため, 表面解剖を意識して, 注意深く丁寧に診察すること

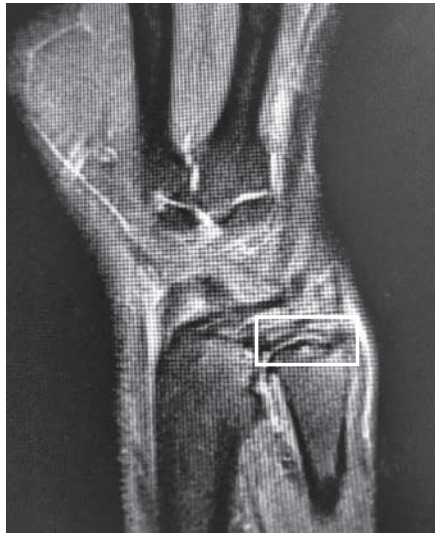

図 7 MRI (FS-PD)
術後 6 か月, TFCC の連続を認めた (白線内).

が最も重要である. 本症例は, TFCC 損傷の疑いで紹介されたが, 豆状骨周辺にも圧痛があり, 豆状骨周囲病変の合併が疑われた. 豆状骨周囲の疼痛の原因としては, 外傷による骨折や脱臼, 尺側手根屈筋附着部の炎症性疾患, 変形性関節症などが考えられる. 本症例では単純 X 線正面像と斜位像で豆状骨近位の石灰化像を認め, MRI 検査にてその石灰部分が豆状三角骨関節内にあり, 豆状三角骨関節内の腫瘍性病変が疑われた. 画像所見上の鑑別疾患としては, X 線非透過性の腫瘍性病変では血管腫などの良性腫瘍, 滑膜肉腫, 軟骨肉腫などの悪性腫瘍が考えられ, MRI 画像検査で T1, T2 とともに低信号を呈する腫瘍性病変は, 巨細胞腫, 線維腫症などが鑑別となる. しかし, いずれも豆状三角骨関節内に限定すると, 発症した症例報告はみられず, 本症例では単純 X 線像と, MRI 検査所見として Kramer の報告した, T2 強調画像にて関節内高信号域にみられる低信号の腫瘍性病変のパターンから滑膜軟骨腫症を術前診断とした¹⁾. 鑑別として腫瘍疾患のほか, 外傷, 変性疾患に合併する遊離体は豆状三角骨関節内腫瘍の報告も散見され²⁻⁴⁾ 理学所見も類似する. 豆状三角骨関節内の遊離体について, Beckers らは, 機能的に手関節背屈位で豆状三角骨関節内圧が最大となると述べ²⁾, Hibino らは, 関節遠位に移動する時に疼痛が出現すると報告し, 手関節掌屈位では関節内圧が弛緩し遊離体が関節近位に移動することで症状が改善すると考察した³⁾. 本症例でも, テニスのプレー中に繰り返し手関節が背屈位となったことが予想され, また疼痛増悪時の単純 X 線像では石灰部分が遠位に移動していたことに留意したい.

滑膜軟骨腫症の発生について, Reichel は, 滑膜や腱膜が特発的に軟骨化生する過程が病態であるとし, Reichel's syndrome と提唱された⁵⁾. また, 外傷や感染, 自己免疫性疾患などの炎症性病変から二次的に発症するとも言われてきた. 発生は単関節に

表 1 Milgram 分類

病期分類	滑膜病変	遊離体形成	治療指針
第 1 期	あり	なし	滑膜切除
第 2 期	あり	あり	滑膜切除 + 遊離体摘出
第 3 期	なし (消退)	あり	遊離体摘出

表 2 豆状三角骨関節内に発生した滑膜軟骨腫症の報告症例

	年齢	性別	外傷	診断までの期間	Milgram 分類	手術治療
Milgram (1977)	45	男性	なし		第 3 期	遊離体摘出
Ono (1994)	32	女性	なし	短期と推定	第 3 期	遊離体摘出 + 滑膜切除
Bunn (2001)	45	男性	なし	12 か月	第 2-3 期	遊離体摘出
Tudor (2007)	52	男性	小外傷あり	12 か月	第 2-3 期	遊離体摘出 + 滑膜切除
Kim (2015)	57	女性	なし	5 か月	第 3 期	遊離体摘出 + 滑膜切除

多く、部位は膝関節が最も多く、ほか肘関節、股関節に好発する。Milgram らは、豆状三角骨関節内に発生した 1 症例を含む滑膜軟骨腫症 30 例の組織学的検討を行い、滑膜軟骨腫症の病期分類とそれぞれの治療指針を提唱した⁶⁾(表 1)。Milgram 病期分類：第 1 期；滑膜病変を有する。第 2 期；滑膜病変と遊離体を認める。第 3 期；滑膜病変が消失し遊離体のみを認める。病期ごとの治療法については、滑膜病変を認める第 1～2 期は遊離体摘出のほか、再発防止のために滑膜切除が必要とされる。第 3 期は滑膜病変が消退しているために、遊離体摘出のみでよいと述べられている。病理診断による分類であるために、実際に臨床では術中の第 2 期、3 期の判断は困難であり、滑膜切除の要否は不明確となる場合もみられる。Maurice らの報告では、自験例から遊離体摘出のみの症例、滑膜切除を追加した症例で再発率に差がなかったと報告しており⁷⁾、また手技的な問題から実際の臨床では可及的な切除が行われる場合が多い。しかし、稀ではあるが、滑膜部分切除からの再発症例や、再発症例で悪性化の報告もみられており⁸⁾全切除とならなかった症例では術後の経過観察を行うべきである。

豆状三角骨関節内滑膜軟骨腫症の報告は、渉猟しえた限り 5 例^{6,9-12)}あった(表 2)。疼痛を伴う手関節背屈位のロッキングで発症した急性の症例⁹⁾がみられるが、多くは徐々に増悪する手関節尺側部の疼痛が主訴であり、症状出現から病変確認までの期間は 5～12 か月の期間を要していた¹⁰⁻¹²⁾。

本症例は、フォアハンドでのボレーやトップスピンをかけるスイングの際に、手関節背屈位や回旋運動による負荷がかかり、繰り返す小外傷により TFCC 損傷が発症したと考えられる。外傷歴のない特発性の滑膜軟骨腫症は一般的に 20～50 歳台の

発症が多く報告される。本症例も好発年齢に該当するが、上記の運動では豆状三角骨関節への反復する負荷が予想されるため²⁾、発症時期は不明確ではあるが外傷や繰り返す炎症による二次的な発症も考慮した。また、過去の豆状三角骨関節内の症例報告と同様、症状は徐々に増悪しており、発症から 7 か月経過した後に紹介受診となり、単純 X 線像、MRI 画像所見から術前診断に至った。治療は、観血的に遊離体と関節内滑膜を摘出し、病理診断により Milgram 分類の第 2 期と判断した。術後 1 年 10 か月の最終経過観察時点で再発は認めないが、今後も注意深く観察する必要があると思われる。

結 語

- ・手関節尺側部痛に対して、TFCC 損傷に豆状三角骨関節内滑膜軟骨腫症を合併した比較的稀な 1 例を経験したので報告した。
- ・関節鏡視下 TFCC 縫合術と観血的腫瘍摘出術を施行し、痛みが改善し良好な結果を得た。病理検査により滑膜軟骨腫症の確定診断を得た。
- ・手関節尺側部痛の鑑別診断のためには、丁寧な診察と MRI 画像を注意深く読影することが大切である。
- ・滑膜軟骨腫症は、除痛、確定診断のため、観血的に遊離体摘出、関節内滑膜の可及的切除が必要である。部分切除の症例では再発や悪性転化の可能性を考慮して、術後の経過観察を行うべきである。

文 献

- 1) Kramer J, Recht M, Deely DM, *et al.* MR appearance of idiopathic synovial osteochondromatosis. *J Comput Assist Tomogr.* 1993;17:772-776.

- 2) Beckers A, Koebke J. Mechanical strain at the pisotriquetral joint. *Clin Anat.* 1998;11:320-326.
- 3) Hibino N, Kobayashi A, Hamada Y. A mobile pisotriquetral loose body as a cause of severe ulnar sided wrist pain. *J Hand Microsurg.* 2015; 7:133-135.
- 4) Steinmann SP, Linscheid RL. Pisotriquetral loose bodies. *J Hand Surg Am.* 1997;22:918-921.
- 5) Reichel P. Chondromatose der Kniegelenkkapsel. *Arch Klin Chir.* 1900;61:717-724.
- 6) Milgram JW. Synovial osteochondromatosis: a histopathological study of thirty cases. *J Bone Joint Surg Am.* 1977;59:792-801.
- 7) Maurice H, Crone M, Watt I. Synovial chondromatosis. *J Bone Joint Surg Br.* 1988;70:807-811.
- 8) Davis RI, Hamilton A, Biggart JD. Primary synovial chondromatosis: a clinicopathologic review and assessment of malignant potential. *Hum Pathol.* 1998;29:683-688.
- 9) Ono H, Yajima H, Fukui A, *et al.* Locking wrist with synovial chondromatosis: report of two cases. *J Hand Surg Am.* 1994;19:797-799.
- 10) Bunn J, Crone M, Mawhinney I. Synovial chondromatosis of the pisotriquetral joint. *Ulster Med J.* 2001;70:139-141.
- 11) Tudor A, Sestan B, Miletic D, *et al.* Synovial chondromatosis of the pisotriquetral joint with secondary osteoarthritis: case report. *Coll Antropol.* 2007;31:1179-1181.
- 12) Kim HK, Ha SH, Lee GJ, *et al.* Uncalcified synovial chondromatosis in the pisotriquetral joint. *Clin Orthop Surg.* 2015;7:414-417.

A CASE REPORT: SYNOVIAL CHONDROMATOSIS IN THE PISOTRIQUETRAL JOINT WITH TRIANGULAR FIBROCARILAGE COMPLEX INJURY

Seiichi NIKURA and Takeshi EGURO

Department of Orthopaedic Surgery, Asoka Hospital

Kazunari TOMITA and Yutaka KUBOTA

Department of Orthopaedic Surgery, Showa University Koto Toyosu Hospital

Kazutoshi KUBO, Keikichi KAWASAKI and Katsunori INAGAKI

Department of Orthopaedic Surgery, Showa University of Medicine

Abstract — We report the case of a 51-year-old woman who presented with pain on the ulnar side of the right wrist during a tennis match and was referred to our department for suspected triangular fibrocartilage complex (TFCC) injury by a previous physician. Based on physical and imaging findings, in addition to the TFCC injury, a tumor was found in the pisotriquetral joint. Arthroscopic repair for TFCC injury and open resection for the tumor in the pisotriquetral joint were performed. The tumor was finally diagnosed as synovial chondromatosis based on pathological examination. Pain improved and no recurrence was observed at the latest observation.

Synovial chondromatosis, which occurs in the pisotriquetral joint, is relatively rare, and is often difficult to diagnose as the pain gradually progresses. As for the treatment of synovial chondromatosis, evaluation of the stage is important, and inadequate treatment may occur in postoperative recurrence or malignant transformation. Based on the past similar reports, careful examination of the clinical features and precise assessment based on MRI findings are necessary, and open resection with synovial tissue of the joint is required.

Key words: synovial chondromatosis, pisotriquetral joint, triangular fibrocartilage complex injury

〔特別掲載 (査読修正後受理)〕