昭和学士会誌　第75巻　第6号〔691-695頁，2015〕

症例報告

微熱持続とリンパ節腫脹から ブルセラ感染症と肝限局性結節性過形成の診断に至った1例

昭和大学藤が丘病院腎臓内科
宮崎　友晃*　高安真美子　大宮　信哉
川田　尚人　井上　嘉彦　小岩　文彦
吉村吾志夫

抄録：42歳男性．7か月前から体重減少，4か月前から37度台の発熱，倦怠感，筋肉痛を自覚し2か月前に当院を初診．右頸部リンパ節腫脹を認め精査目的で入院．入院後*B.canis*凝集反応とPCR検査においてブルセラ症と診断．また，精査中に肝S6に腫瘤を認め，画像検査で肝細胞癌が疑われ亜区域切除術施行．病理の結果，限局性結節性過形成と診断された．ブルセラ症は本邦では30例のみが報告された稀な感染症である．*B.canis*はイヌを自然宿主とする人畜共通感染症であり症状は発熱，関節痛，リンパ節腫脹など非特異的である．本例はイヌとの接触歴もなく診断に難渋した．

キーワード：*B.canis*，ブルセラ症，肝腫瘤，人畜共通感染症

ブルセラ感染症は細胞内寄生性グラム陰性偏性好気性小桿菌であるブルセラ属菌による人畜共通感染症である[1-4]．本邦では四類感染症に指定されており，1999年から2014年までに30例の届出がある稀な感染症である．自然宿主が犬である*Brucella canis*のみが国内に定着しており，その報告数は22例である[5]．本症例は長期にわたる発熱とリンパ節腫脹を認めブルセラ感染症と診断した．しかし，犬との接触歴がなく，感染経路は不明であった．また，ブルセラ感染症には肝膿瘍を合併するとの報告があるが[6]，本症例では画像検査上膿瘍とは異なる肝腫瘤を合併しており，鑑別に苦慮した貴重な1例であるため報告する．

症　例

症例：42歳男性．
主訴：発熱，倦怠感，筋肉痛．
既往歴：自然気胸，尿管結石．
家族歴：特記すべきことなし．
職業歴：事務職．
海外渡航歴：1年以上なし．
ペット：飼育していない．

現病歴：7か月前から5kgの体重減少を認めた．4か月前から37℃台の発熱，倦怠感，筋肉痛を自覚．2か月前に当院を紹介初診し，右頸部リンパ節腫脹を認めた．外来で診断に至らず精査目的で入院となった．

入院時現症：身長177cm，体重60kg，体温36.4℃，血圧126/68mmHg，脈拍74/分，整，意識清明，右後頸部と右顎下部に2cm大，両鼠径部に1cm大の可動性良好な圧痛を伴う弾性硬なリンパ節を触知した以外は特記すべき異常所見は認めない．

入院時検査所見：表1に示すように炎症反応の軽度上昇と軽度貧血を認めた．血液培養は2セット陰性でありCytomegalovirusとEpstein-Barr virusは既感染パターンであった．4か月前に地域の祭りで家畜と接触した歴が判明したため人畜共通感染症も考慮し採取したブルセラ凝集反応のうち，*Brucella canis*が640倍と陽性であった．国立感染症研究所にて入院初日と入院15病日の血清を使用した抗体検査で*Brucella canis*が共に160倍と陽性であり，菌分離はされなかったものの，入院15病日の血清を使用したPCR検査では*Brucella canis*特異的遺伝子の増幅を認めたため*Brucella canis*感染症と診

*責任著者

表 1　入院時採血検査所見

〔生化学〕		〔凝固〕		〔感染症〕	
TP	7.3 g/dl	PT	97%	HBs 抗原定性	(−)
Alb	3.8 g/dl	APTT	63.30%	HCV 抗体定性	(−)
Glu	87 mg/dl	Fib	521 mg/dl	HIV 抗体定性	(−)
AST	16 IU/l	D-dimer	1.1 μg/ml	EB-VCA-IgG（FA 法）	320 倍
ALT	16 IU/l			EB-VCA-IgM（FA 法）	10 倍未満
LDH	136 IU/l			CMV IgG（EIA 価）	35.5
ALP	352 IU/l	〔血算〕			(+)
TG	99 mg/dl	WBC	4100/μl	CMV IgM（EIA 価）	0.54
LDL-C	118 mg/dl	RBC	3.84 × 106/μl		(−)
HDL-C	41 mg/dl	Hb	10.6 g/dl	QFT	陰性
CK	33 IU/l	Ht	32.40%	ブルセラ凝集反応	
BUN	12 mg/dl	PLT	26.1 × 103/μl	アボルタス	40 倍未満
UA	4.7 mg/dl			カニス	640 倍
Cr	0.53 mg/dl	SEG	55%		
Na	144 mEq/l	STAB	8%	〔腫瘍マーカー（追加検査）〕	
K	4.0 mEq/l	LYMPH	31%	PIVKA-2	17 mAU/ml
Cl	110 mEq/l	MONO	3%	AFP-L3	0.5%未満
CRP	2.09 mg/dl	EOSINO	2%	AFP-L1	99.5%以上
プロカルシトニン	0.02 未満	ATLY	1%	総 AFP	3.1 ng/ml

断した．また，画像所見では腹部超音波検査で肝 S6 領域に等エコーの腫瘤を認め（図 1），造影 CT 検査では頸部に多発するリンパ節腫脹と肝 S6 領域に動脈相で早期濃染され，門脈優位相，平衡相では wash out される 2 つの腫瘤を認めた（図 2）．また入院後に肝腫瘤に対してガドリニウム造影 MRI 検査を行ったところ動脈相で High Intensity となり，15 分後に wash out される肝細胞癌と矛盾しない画像所見であった（図 3）．ブルセラ感染症の治療と肝腫瘤の治療へのすみやかな移行が望まれ，他院感染症科へ転院となった．転院後 doxycycline（DOXY）200 mg/日と streptomycin 1 g/日の併用療法を 2 週間，その後 DOXY 200 mg/日単独療法を 4 週間行った．また，肝腫瘤は画像上肝細胞癌が疑われたことから腹腔鏡下肝 S6 亜区域切除術を施行したが，病理の結果では限局性結節性過形成であった．周術期から CRP の再上昇と頸部リンパ節腫脹が再燃し，血液培養は陰性であったことから術後の細菌感染ではなくブルセラ感染症の再燃が疑われたため DOXY と rifampicin での計 6 週間の治療が行われた．しかし，改善認められず DOXY と ciprofloxacin と ST 合剤による 3 剤併用療法をさらに 4 週間施行．

図 1　腹部超音波検査
肝 S6 領域に腫瘤を認める．

症状の改善と CRP の正常化を認めたことから治療終了となった．

考　　察

ブルセラ感染症は人畜共通感染症であり，ヒトに

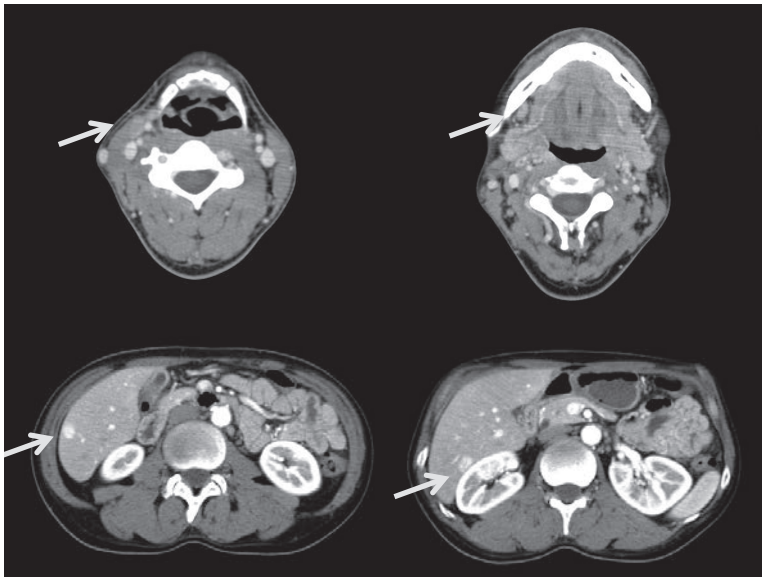

図 2　造影 CT 検査（動脈相）
頸部に多発するリンパ節腫脹を認める．肝 S6 領域に動脈相で早期濃染さる２つの腫瘤を認める．

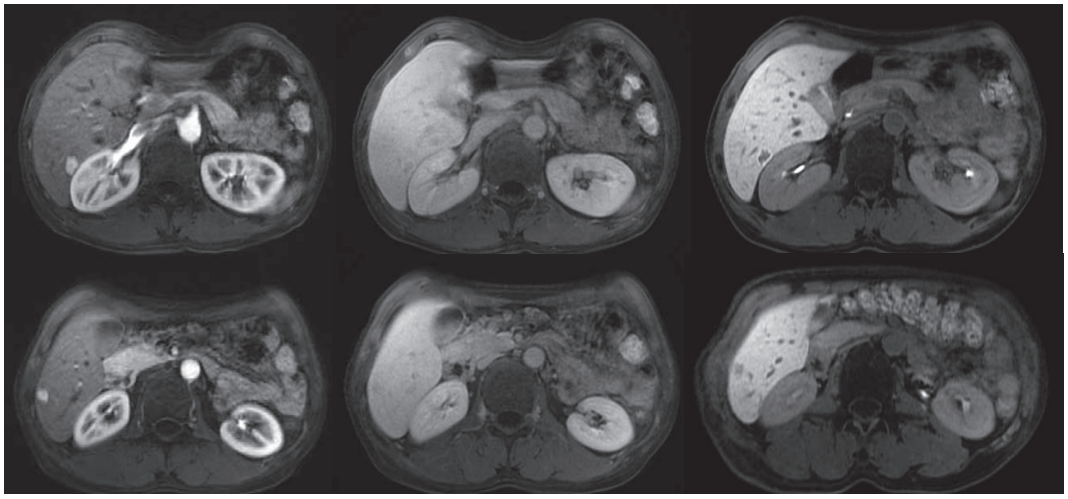

図 3　造影 MRI 検査（左：動脈相，中央：平衡相，右：15 分後）．
肝 S6 領域に動脈相で濃染され 15 分後に wash out される腫瘤を認める．

感染を起こす菌種は *Brucella meletensis*，*Brucella suis*，*Brucella abortus*，*Brucella canis* の４菌種が存在する．前者３菌種は家畜ブルセラ菌といわれ輸入例に限られ，自然宿主がイヌである *Brucella canis* のみが国内に定着している[5]．本邦で 1999 年に四類感染症に指定されて以降 *Brucella canis* 感染症は 22 例の報告があり，主な感染経路は直接接触や吸入感染（犬の尿や体液，流産時の汚物），検査室，実験室感染などであるが，本症例では他の家畜との接触は認めるも，*Brucella canis* の自然宿主であるイヌとの明らかな接触歴はなく感染経路は不明であった（表 2）[5]．症状は倦怠感，発熱，関節痛，筋肉痛，リンパ節腫脹などの非特異的なものである．

また，ブルセラ感染症の約１％に肝膿瘍が合併すると報告されている[6]．Ruiz Carazo E らは６例の肝腫瘤を伴ったブルセラ感染症の画像所見につい

表 2　国内の *Brucella canis* 感染患者　1999 年 4 月～ 2014 年 9 月

年	症例数	推定感染源	症状	
2002	1	愛玩犬	発熱ほか	
2005	1	不明	発熱，筋肉痛ほか	
2006	3	不明	発熱，筋肉痛ほか	
2007	1	イヌ	リンパ節腫脹，倦怠感	
2008	1	飼い犬	発熱，関節炎ほか	
	2	繁殖犬	発熱，脾腫，肝腫大	
2009	1	繁殖犬	（無症状病原体保有者として届出）	
2010	1	不明	発熱	
2011	1	不明	発熱，中枢神経症状（脳脊髄炎）	
2013	1	不明	発熱，関節痛，筋肉痛，リンパ節腫脹	←本症例
	2	不明	（無症状病原体保有者として届出）	
	2	不明（イヌ取扱？）	（無症状病原体保有者として届出）	
2014	3	不明	発熱，脾腫，リンパ節腫脹，倦怠感ほか	
	1	飼い犬	発熱	
	1	飼い犬	羊膜炎	

文献[5]より改変

て，腹部超音波検査では低エコーから等エコー所見を示し，造影 CT 検査では全例で腫瘤周囲が造影され内部は低吸収域を示し 5 例では石灰化を伴っていたと報告している[7]．本症例の肝腫瘤は肝細胞癌に典型的な動脈相で内部まで造影される所見であり，上記ブルセラ感染所による肝膿瘍の所見とは一致しなかった．以上よりブルセラ感染症と限局性結節性過形成であった肝腫瘤は偶発的に合併したと考えられた．

数か月にわたる微熱，リンパ節腫脹からブルセラ感染症と肝限局性結節性過形成の診断に至った稀な 1 例を経験した．微熱などの非特異的症状の持続時には，本症例のように宿主動物との接触が明らかでない場合にもブルセラ感染症を鑑別診断の一つとして挙げることが必要であると考えられる．

謝辞　本症例の診断，治療において多大な御助力を頂いた国立感染症研究所今岡浩一先生ならびに横浜市立大学附属病院リウマチ血液感染内科寒川整先生，消化器・肝臓移植外科武田和永先生に対しまして，この場を借りて深く御礼を申し上げます．

利益相反

本研究に関し開示すべき利益相反はない．

文　献

1）World Health Organization. Brucellosis in humans and animals. 2006.（accessed 2015 Aug 8）http://www.who.int/csr/resources/publications/Brucellosis.pdf
2）Centers for Disease Control and Prevention. Brucellosis. 2012.（accessed 2015 Aug 8）http://www.cdc.gov/brucellosis/
3）国立感染症研究所．ブルセラ症 1994 年 4 月～ 2012 年 3 月．病原微生物検出情報．2012;**33**:183-185.
4）今岡浩一．話題の感染症　ブルセラ症の最近の話題．*Mod Media*．2009;**55**:76-85.
5）今岡浩一，木村昌伸．細菌　ブルセラ症．臨と微生物．2015;**42**:27-32.
6）Lanitis A, Toso C. Liver mass with central calcification. *Hepatology*. 2011;**53**:1397-1398.
7）Ruiz Carazo E, Munoz Parra F, Jimenez Villares MP, *et al*. Hepatosplenic brucelloma: clinical presentation and imaging features in six cases. *Abdom Imaging*. 2005;**30**:291-296.

A CASE OF BRUCELLOSIS WITH FOCAL NODULAR HYPERPLASIA

Tomoaki MIYAZAKI, Mamiko TAKAYASU, Shinya OMIYA,
Naoto KAWATA, Yoshihiko INOUE, Fumihiko KOIWA
and Ashio YOSHIMURA

Division of Nephrology, Department of Medicine, Showa University Fujigaoka Hospital

Abstract ——A 42-year-old man had a low-grade fever, malaise and muscle pain for over 4 months. On admission, he presented with right cervical lymphadenopathy. He was diagnosed with brucellosis based on the *B. canis* agglutination test and PCR. Two masses (12 mm and 8 mm) were found at the 6th segment of his liver; they appeared to be hepatocellular carcinoma based upon imaging tests. He underwent subsegmental liver resection. In the pathological results, the masses were identified as focal nodular hyperplasia. Brucellosis is a rare infection with only 30 cases reported to date in Japan. *B. canis* infection is a zoonotic disease of which dogs are usually the natural hosts. It causes non-specific symptoms, such as fever, joint pain, and lymph node swelling. This patient was difficult to diagnose due to the lack of any prior history of contact with dogs.

Key words: Brucellosis, *Brucella canis*, zoonotic disease, focal nodular hyperplasia

〔受付：8 月 12 日，受理：9 月 24 日，2015〕