昭和学士会誌　第76巻　第1号〔64-68頁，2016〕

症例報告　真性腸結石嵌頓を契機に診断された小腸癌の1例

我孫子東邦病院外科
澤谷　哲央*　加藤　礼
昭和大学医学部外科学講座（消化器一般外科学部門）
村上　雅彦　大塚　耕司
青木　武士　田中　弦

抄録：症例は，74歳女性．貧血と便潜血陽性で当院消化器内科受診．下部消化管内視鏡検査では明らかな異常を認めなかったが，腹部CTで小腸内に径3cmの結石像を認め腸結石と診断した．腸閉塞等の症状もなく本人に積極的加療の意志なく経過観察とし，2か月後に再度腹部CTを施行したが腸石は肛門側小腸に移動していた．臨床症状もなく経過観察を続けたが，6か月後腸閉塞を発症し緊急手術となった．手術所見では空腸に高度の狭窄を認め，同部で結石が嵌頓し腸閉塞を発症したものと考え，狭窄部を含めた小腸部分切除を行った．狭窄部には輪状潰瘍を認め，病理組織学的診断では小腸癌の診断であった．今回腸結石嵌頓を契機に診断された小腸癌の1例を経験したので文献的考察を加えて報告する．

キーワード：小腸癌，腸結石

腸結石は比較的稀な疾患である．憩室やCrohn病や腸結核等を契機に腸閉塞を発症した報告が散見される[1)]が，小腸癌に伴った報告は稀である[2,3)]．今回，小腸癌による小腸狭窄に腸結石が嵌頓し腸閉塞を来した1例を経験したので，若干の文献的考察を加えて報告する．

症　例

患者：74歳，女性．

主訴：繰り返す腹痛．

既往歴：17歳，虫垂炎で手術．40歳頃，胃潰瘍．57歳，変形性股関節症で人工股関節置換術．59歳，骨粗鬆症．

家族歴：特記事項なし．

現病歴：貧血と便潜血陽性で当院に紹介となった．3週間後の下部消化管内視鏡検査（CS）では明らかな異常はなかったが，経過観察目的で行った1か月後のCT検査で小腸内に径3cmの結石像（矢印）を認めた（図1）が臨床症状もなく本人に積極的加療の意志を認めなかったため，経過観察を行った．2か月後のCT検査で肛門側小腸に結石が移動していたため，透視下にCSを行い回腸末端から摘出を試みるも結石は確認できず，引き続き外来経過観察とした．6か月後突然腹痛嘔吐が出現し，腹部単純X-Pで小腸の拡張とニボー像を認め（図2），イレウスの診断で緊急入院となり，腸結石嵌頓による腸閉塞と考え同日手術を施行した．

入院時身体所見：身長159cm，体重48kg，体温36℃，血圧112/60，脈拍70．腹部平坦，軟で腫瘤は触知せず，圧痛なし．眼瞼結膜貧血なし．

血液生化学検査：当院初診時はHb10.8，Ht34.1と軽度貧血を認めたが，外来経過観察で処方した鉄剤にてHb12.6，Ht38.9と改善．生化学検査に異常はなかった．腫瘍マーカーCEA 3ng/ml，CA19-9 35U/mlと正常範囲内であった．

手術時腹部CT検査：小腸内に径3cmの高吸収域結石像と小腸壁の肥厚とを認めた．小腸間膜リンパ節腫脹等は認められなかった．

手術所見：下腹部正中切開にて手術を施行．空腸に結石と狭窄部が確認され，口側腸管は著明な浮腫状変化を来し脆弱であった．狭窄部を含めて浮腫状小腸を40cm程切除した．

摘出標本所見：狭窄部分には輪状潰瘍を認め，腸管は浮腫状（図3a）．内腔に，5×3cm大の茶色の

*責任著者

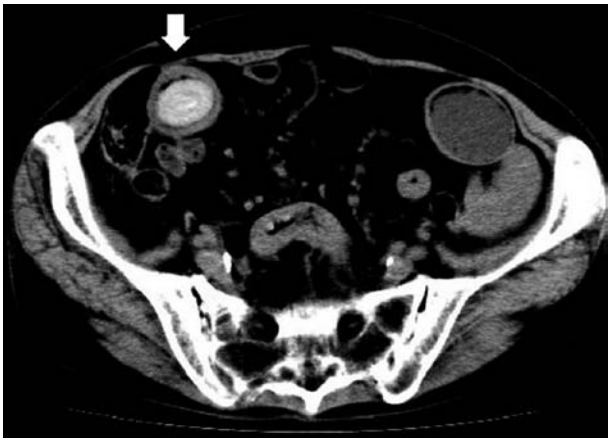

図 1　腹部 CT 検査：右側小腸内に径 3 cm の高吸収域（矢印）を認め，口側腸管の拡張は認めなかった．

図 2　腹部単純 X 線検査所見：小腸ガス拡張はあるが，石灰化像は認めない．

硬い真性腸結石を認めた（図 3b）．太い実線部分に癌の浸潤が見られた（図 4）．

術後経過：術後創感染や縫合不全等なく経過し，約2週間で退院となった．術後1年経過しているが，現在まで経過良好である．

病理組織結果：狭窄部位の病理組織学的診断は，Carcinoma of small intestine, adenocarcinoma（tub2 ＞ tub1），45×35 mm（circ），pSS，ly0，v0 であり，その他の部分は再生粘膜で覆われていた（図 5）．

考　　察

腸結石は比較的稀な疾患であり，1）真性腸結石：腸内容物の沈殿や腸内で形成される結石，2）仮性腸結石：不溶性物の塊や経口摂取された腸内容物の沈殿物に分類される．仮性腸結石が大半であり，下降胃石，食物塊，毛髪塊石，植物繊維，バリウム糞石，樹脂結石等が報告されている[1]．一方真性腸結石は極めて稀で，2015 年までの医中誌検索で本邦では 62 例の報告[4]があった．真性腸石はその成分で胆汁酸腸石とカルシウム塩腸石に分けられ，その形成機序としては，憩室，盲嚢，狭窄等の通過障害から慢性的に腸内容が停滞する機械的因子．小腸内容の PH，核になる物質の存在，沈殿物の溶解度等の化学的因子の二つが指摘されている[5]．本例は，結石成分分析でデオキシコール酸が主成分であり真性腸結石と診断され，成因としては小腸癌による小腸狭窄のため腸液の停滞が慢性的に起こり腸結石を形成したものと考えられた．

腸石の主要症状は，腹痛などイレウス症状である[6]．イレウスの発症率は全イレウスの中で 0.04％と報告[7]されており，極めて頻度的には少ないが，自然排出された報告は本邦でも 1 例のみであった[8]．大きさ的にも報告例では径 4 cm 前後が多く，腸閉塞や穿孔を引き起こす可能性があり，腸結石を認めた場合には摘出と原因除去が原則である[9]．本症例のように悪性疾患の併存している可能性もあり，早急に手術を選択することが肝要である．

手術としては，1）腸結石を用手的に破砕し大腸へ移動させる，2）浮腫のない口側小腸を切開して腸結石を摘出する，3）原因となる部分や強い狭窄部を含めた小腸部分切除がとられている[10]．多くの仮性腸結石は小腸切開結石除去のみで十分であるが，真性腸結石では，憩室，Crohn 病，結核，先天奇形など小腸自体の基質的疾患を合併していることが多く，小腸切除を伴うことが多い．

本症例では，病理組織学的検索で小腸狭窄部は小腸癌であった．

腸結石の原因として小腸癌の報告は殆どなく，PubMed（2001 年～ 2014 年）による海外報告の検討では 2 例のみであった[2,3]．小腸に発生する腫瘍は稀で，全消化管原発性悪性腫瘍の約 1 ～ 2％であり，原発性小腸癌に限っては 0.1 ～ 0.3％と報告さ

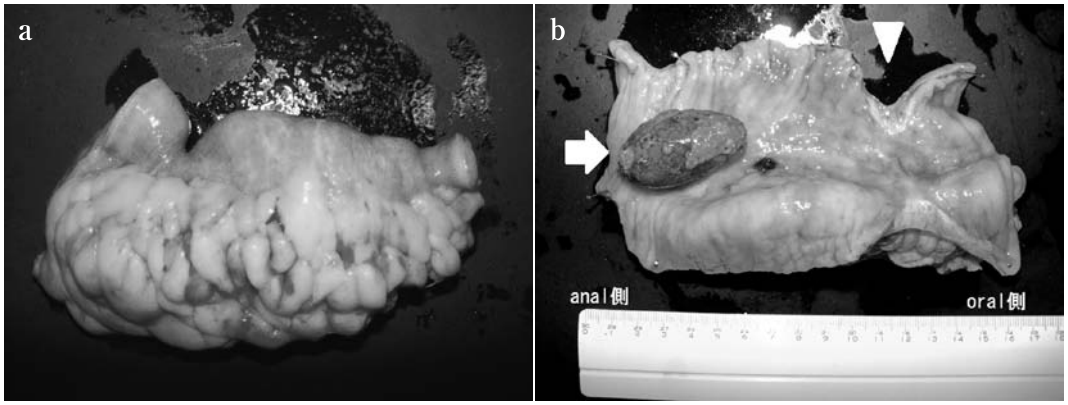

図 3
a：標本肉眼所見：肉眼的に摘出腸管は浮腫状で，数か所の狭窄部分を認め，腸間膜も著明に肥厚している．
b：標本肉眼所見：腸管内腔は硬く浅い潰瘍が広がっており，口側は輪状狭窄（矢頭）を認め，同部位から癌を検出した．5 × 3 cm の真性腸結石を認めた（矢印）．

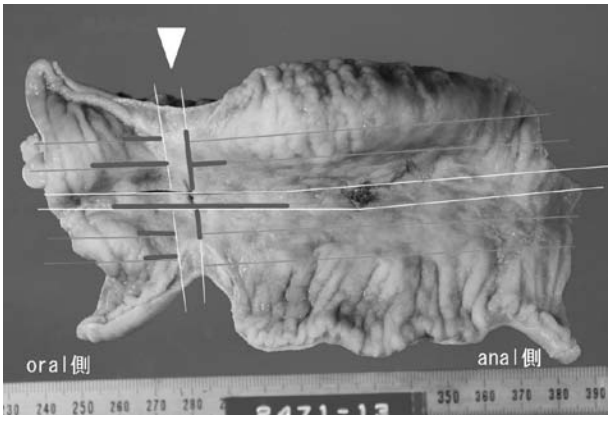

図 4　切除標本肉眼所見：輪状狭窄部分（矢頭）の太い実線部分に腺癌の浸潤を認めた．

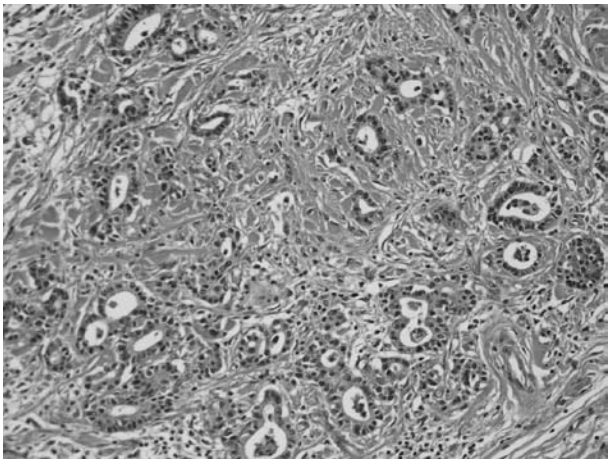

図 5　病理組織学的所見：狭窄潰瘍部分には，管状腺癌を認めた（HE 染色 × 200）．

れている[11]．診断と治療法は確立されておらず，特異的な症状に乏しく，検査も困難であり，術後に病理組織学的検査で診断されることが多い．全消化管の 7 割を占める小腸に癌が稀である原因としては，1）腸内容の通過時間が早く，発癌物質との暴露時間が少ない．2）発癌物質の分解酵素活性が大腸より高い．3）胆汁を発癌物質に変える嫌気性菌が少ない．4）液性細胞性免疫が活発である．5）小腸粘膜上皮の再生が早い，等が挙げられている[12]．

近年カプセル内視鏡やダブルバルーン小腸内視鏡の開発がなされ，腸閉塞を契機に術前に確定診断される報告も散見されるが，大多数は進行癌であり予後不良である[13]．

肉眼型としては，輪状狭窄型が多く，他に腫瘤型，潰瘍型があるが，本症例でも輪状狭窄型を呈していた．クローン病に合併する小腸癌の報告でも，術前診断は困難であり，切除を検討している狭窄部位に対して術中迅速病理診断や術前内視鏡下生検が勧められている[14]．小腸癌はリンパ節転移率が高く小腸切除とリンパ節郭清が必要と思われるが，適切な切除範囲についての指標はない．本例では，可及的部分切除が行われたが，癌を念頭に入れておらずリンパ節郭清は行わなかった．術後 1 年経過しているが明らかな再発は認めていない．

本症例のように腸石の治療は，小腸癌による狭窄が原因である場合もあり，そのような可能性もふま

えて治療に臨む必要があると考えられた.

結　語

真性腸結石嵌頓を契機に診断された小腸癌の1例を経験した．小腸癌に合併した真性腸結石の報告は稀で興味ある1例と思われた．腸結石を認めた場合は早急な手術が必要であり，高度の小腸狭窄病変を伴っていた場合は，小腸癌の可能性も考慮に入れた治療に臨むべきであると考えられた.

利益相反

本研究に関し開示すべき利益相反はない.

文　献

1) Grettve S. A contribution to the knowledge of primary true concrements in the small bowel. *Acta Chir Scand*. 1947;**95**:387-410.
2) Yaday SP, Jategaonkar PA, Goyal A, *et al*. Jejunal Adenocarcinoma with concomitant enterolith presenting as acute intestinal obstruction. *J Coll Physicians Surg Pak*. 2014;**24**:S18-S19.
3) Khan A, Schreiber S, Hopkins W, *et al*. Enterolith-induced perforation in small bowel carcinoid tumor. *Am J Gastroenterol*. 2001;**96**:261.
4) 西村潤也，永原　央，前田　清，ほか．吻合部狭窄により生じた真性腸石の1例．日腹部救急医会誌．2014;**34**:915-918.
5) Atwell JD, Pollock AV. Intestinal calculi. *Br J Surg*. 1960;**47**:367-374.
6) 青木照明，鳥海弥寿雄．消化管結石症．臨と研．1998;**75**:1059-1062.
7) 岡田耕平．本邦イレウス症例の統計的観察（No.15）腸管内異物によるイレウス402例について．日医大誌．1957;**24**:370.
8) 松田哲朗，赤木重典．保存的に解除しえた腸石イレウスの1例．臨外．1992;**47**:1493-1496.
9) 野中健太郎，岩瀬和裕，山東勤弥，ほか．多発性小腸狭窄に合併した真性腸石の1例．日臨外会誌．2004;**65**:2368-2373.
10) 土橋誠一郎，栗原直人，古川俊治，ほか．胆汁酸腸石による小腸イレウスの1例．日臨外会誌．1998;**59**:2592-2596.
11) 倉金丘一．本邦における原発生空・回腸癌の臨床統計的考察．最新医．1979;**34**:1053-1058.
12) 船橋公彦，寺本龍生．消化管　小腸悪性腫瘍．外科．2007;**69**:1430-1436.
13) 三澤俊一，堀江久永，熊野秀俊，ほか．当院での原発性小腸癌10例の臨床病理学的検討と最近5年間の本邦報告例116例の文献的考察．日消誌．2011;**108**:429-435.
14) 松山隆生，角　泰廣，山田卓也，ほか．Crohn病に合併した回腸癌の1例．日消外会誌．2004;**37**:329-333.

A CASE OF SMALL INTESTINAL CANCER THAT WAS DIAGNOSED WITH ENTEROLITH IMPACTION

Tetsuo SAWATANI and Rei KATO

Department of Surgery, Abikotoho Hospital

Masahiko MURAKAMI, Kouji OOTSUKA,
Takeshi AOKI and Yuzuru TANAKA

Department of Surgery, Division of General and Gastroenterological Surgery,
Showa University School of Medicine

Abstract —— The case is a 74-year-old woman. A medical examination at our hospital showed anemia and fecal occult bleeding. We did not recognize any abnormality by colonoscopy, but abdominal CT revealed a calculus (diameter 3 cm) was admitted to the small intestine. She had a diagnosis of enterolith. Because there was no symptom, such as intestinal obstruction and she did not want aggressive treatment, she had a follow-up examination. Two months later, CT showed the intestinal calculus had moved to the anal side. The observation was continued, although after six months she developed ileus and then underwent emergency surgery. An advanced jejunum stenosis was revealed in operative findings. We thought that the bowel obstruction had developed due to incarceration of the calculus and thus we performed small intestine segmental resection including the narrow part. A circular ulcer was thought to be a stenosis. Histopathologically, it was revealed to be small intestine cancer. We encountered a case of small intestine cancer that was diagnosed with enterolith impaction and report the case with a discussion of the literature.

Key words: small intestinal cancer, enterolith

〔受付：12 月 7 日，受理：12 月 25 日，2015〕