症例報告

上顎広範囲顎欠損症例に対するインプラント顎補綴治療への複製義歯の応用

下 平　修，代田　達夫*，佐藤　裕二

要旨：患者は初診時46歳の男性で，上顎前歯部扁平上皮癌であった．腫瘍切除手術後，残存歯を支台装置とした上顎顎補綴装置を使用していたが，歯の喪失に伴い補綴物の不安定を訴えた．この問題を解決するために頬骨インプラントによるインプラント支持補綴物を計画した．審美性，構音機能を損なわないような形態を上部構造体に付与することが重要であるため，インプラント体の位置関係や口腔周囲組織のみならず，失われた口蓋形態と中顔面部のサポートの再建程度や顎間関係も同時に記録する必要がある．そこで目安となりうる使用中の上顎顎補綴装置の複製を印象採得と咬合採得に利用した．結果として，構音機能，咀嚼機能などの予知性が高い補綴物を効率的に製作できた．

顎顔面補綴治療は一般的な歯の欠損補綴治療と比較して難易度が高い．それは，歯のみならず顎堤，顎骨や口腔周囲組織の欠損のために，単に本来の形態を回復させるだけでは咀嚼，発音などの機能低下を補いきれず，代償性運動の補完も行わなければならないためである．さらに顎欠損部位の大きさは欠損歯数以上に補綴装置の大きさに影響するがゆえ，支台歯や残存組織の保護も困難であり，これが補綴治療の予知性の低下にもつながっている．特に上顎骨切除症例の顎補綴治療においては審美性，咀嚼機能の回復のみならず，口蓋形態の変化に伴う術前術後の舌接触の違いや，軟口蓋の機能不全による発音と嚥下障害を補綴的に改善する必要がある[1]．

近年，歯科用インプラントの顎顔面補綴領域への応用が増加しているが，広範囲な上顎骨欠損に対しては頬骨インプラントを適用することで，高い顎口腔機能回復が成し遂げられ，患者のQOL向上に寄与できると考えられる．

今回，広範囲な上顎骨欠損に対して頬骨インプラントを適用し，使用中の顎義歯の複製義歯[2]を利用することで効率的に機能回復に優れた顎義歯を製作した症例を報告する．

症　　例

患者は初診時46歳の男性で，上顎前歯部歯肉の腫脹と疼痛を主訴として，1994年8月に昭和大学歯科病院第一口腔外科を受診した．この時の臨床診断は上顎正中部腫瘍（T2N1MX）で，病理診断は扁平上皮癌であった．治療経過は，術前治療として1か月間に放射線外照射と抗悪性腫瘍剤CDDP（シスプラチン）少量投与の併用療法を行い，その後，左側全頸部郭清術，右側肩甲舌骨筋上頸部郭清術および両側上顎部分切除術が施行された．以後，腫瘍の再発・転移は認められていない．

その後，1994年12月に義歯製作のため当科に紹介され，76｜67残存5┼5欠損にクラスプを用いた顎義歯を製作し，調整，修理を行いながら使用していたが，上顎残存歯は歯周炎増悪のため2005年12月に抜歯となり上顎無歯顎となった（Fig. 1）．これを受け，増歯増床を行った義歯の複製義歯を用いて上顎全部床顎義歯を製作した．しかし，この時点では顎義歯はかろうじて口腔内に維持はできたが，著しい支持力の喪失のため，患者は流動食に近いものしか咀嚼できないと訴えた．そこで，広範囲な骨欠損のため口腔外科，インプラント科と治療方針について，腓骨の自家移植による欠損部再建，歯槽骨延長や骨移植を併用した通法のインプラント治療なども検討したが，顎義歯の形態不良や装着困難などを招く可能性が高く，かえって術後機能を損なう恐れありとのことであった．それゆえ，頬骨インプラント治療以外では患者のQOLを向上させることが不可能と診断した（Fig. 2）．最終的な補綴計画は欠損部容積が大きいこと，埋入部位，方向に著しい制約があるためインプラントへの荷重および義歯の支持，維持には力学的に不利な植立であることを考慮し，磁性アタッチメントのキーパーを組み

昭和大学歯学部高齢者歯科学教室（主任：佐藤裕二教授）
*昭和大学歯学部顎口腔疾患制御外科学教室（主任：新谷　悟教授）
（2009年12月18日受付；2010年4月14日受理）

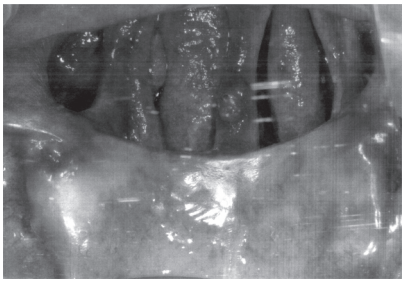

Fig. 1 Intraoral view before implants placement.

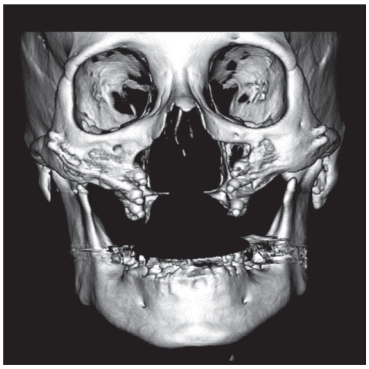

Fig. 2 3-D computerized tomography before implants placement.

Fig. 3 Prosthesis for maxillary defect after implants placement. Relined by soft material temporarily.

込んだ自家製ミリングバーアタッチメントを上部構造体として，これを支台装置とした顎義歯を設計した．

2006 年 5 月，口腔外科にて長さ 35 mm の頬骨インプラント体（ブローネマルクシステム　ザイゴマインプラント®，ノーベルバイオケア社製）を左右側各 2 本ずつと上顎結節部に直径 4 mm，長さ 10 mm のスクリュータイプインプラント体（ブローネマルクシステム　タイユナイト®，ノーベルバイオケア社製）を左右側各 1 本埋入し，12 月に二次手術を施行した．二次手術の 19 日後には上顎全部床顎義歯の栓塞子部に暫間的に軟性裏装

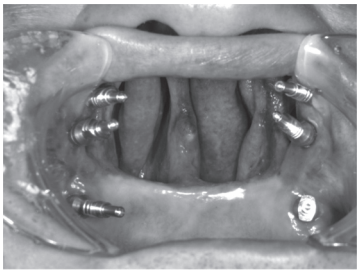

（A）

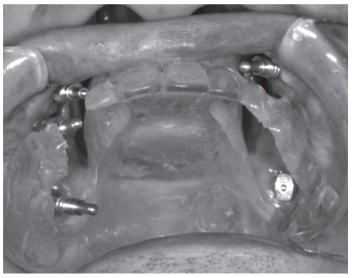

（B）



（C）

Fig. 4 （A）Impression copings for open tray impression taking were placed on Multi Unit Abutments.（B）Try-in of duplicate denture with cut-back for impression copings.（C）Duplicate denture with impression copings and analogs after impression taking.

材を付与して，インプラントのヒーリングキャップに維持，支持を求めた（Fig. 3）．

その後，当科にてアバットメント（マルチユニットアバットメント®，ノーベルバイオケア社製）を連結した．印象採得にあたっては，インプラント体と最終的な顎義歯の力学的関係を改善すること，審美性，構音機能を損なわないような形態をバーアタッチメントに付与することが重要と考えた．これにはインプラント体の位置関係や口腔周囲組織のみならず，失われた口蓋形態と中顔面部のサポートの再建程度や顎間関係も同時に記録する必要がある．そこで咀嚼機能には問題があるが，審美性，構音機能においては目安となりうる使用中の上顎全部床顎義歯の複製を製作し，これを用いて印象採得と咬合採得を行い，咬合器に装着した（Fig. 4）．さらに唇頬側面および口蓋面のシリコンコアを採得して顎義歯全体の立

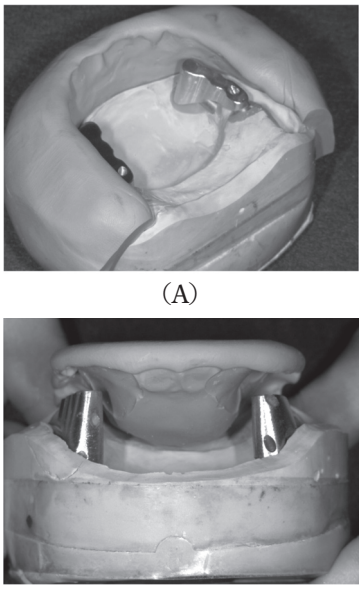

(A)

(B)

Fig. 5 (A) (B) Milling bar attachments (superstructure) were produced using silicone index of duplicate denture after impression taking.

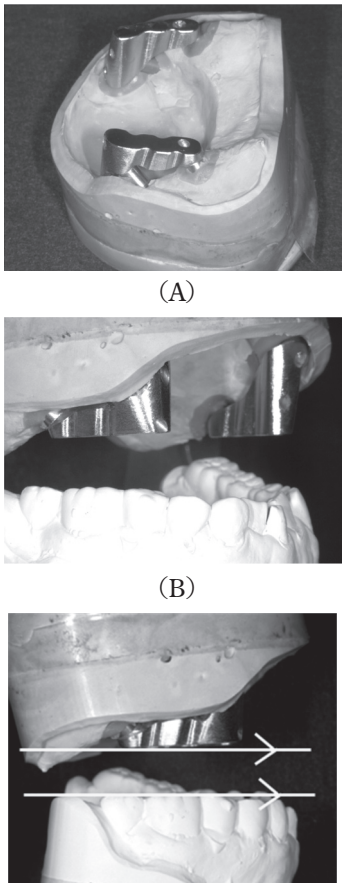

(A)

(B)

(C)

Fig. 6 (A) (B) Milling bar attachments with grooves. (C) Occlusal surface of milling bar attachments parallel to occlusal plane.

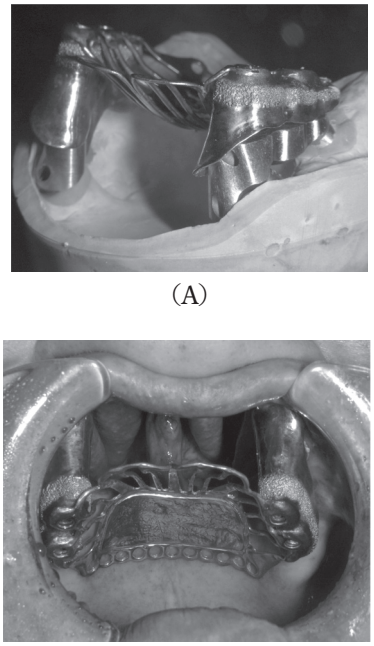

(A)

(B)

Fig. 7 (A) Metal framework on milling bar attachments. (B) Intraoral view of metal framework.

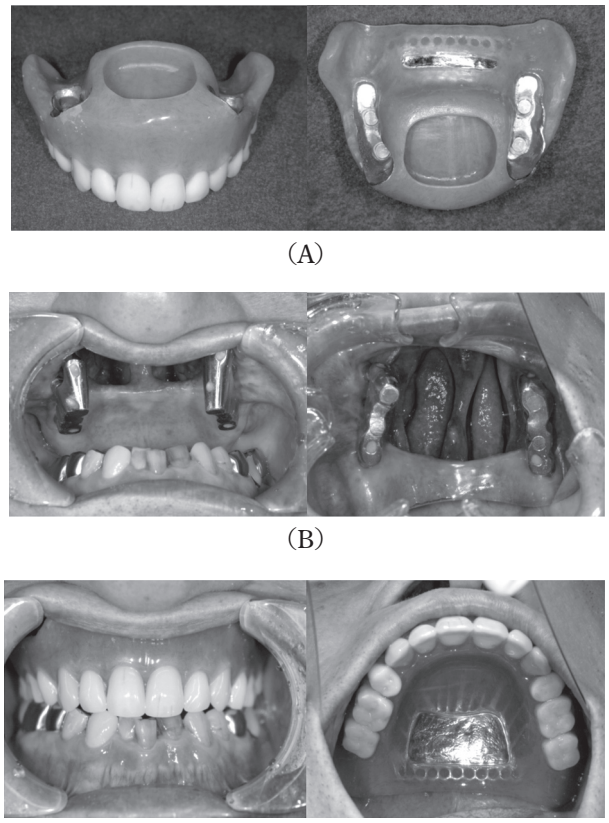

(A)

(B)

(C)

Fig. 8 (A) Definitive prosthesis. (B) Intraoral view of milling bar attachments. (C) Intraoral view of definitive prosthesis.

Table 1 Progress of masticatory function assessment.

	Implants Placement		Definitive Prosthesis	
	Before	After	After 3 weeks	After 6 months
Tofu	○	○	○	○
Boiled eggplant	△	○	○	○
Boiled potate	△	○	○	○
Boiled carrot	×	△	○	○
Bean sprout	×	△	○	○
Boiled fish-paste	×	△	○	○
Potate chips	×	△	○	○
Burdock	×	△		○
Fried rice-cake	×	○	○	○
BBQ	×	△	○	○
Peanuts	×	△	○	○
Pickled radish	×	×	△	○
Tough biscuit	×	×		
Tough rice cracker	×	×		
Tough pickled radish	×	×	△	○
Egg cockle	×	×		
Dried cuttlefish	×	×		
Dried adductor muscle	×	△		○
Chewing gum	×	△	△	△
Whole apple	×	×		
○/20×100	5	20	50	70

○：Easy, △：Difficult, ×：Impossible, Empty : Untrial.

体形状が再現できるようにした（Fig. 5）.

バーアタッチメントの製作においては，上面を咬合平面と平行にし，ここに磁性アタッチメントキーパー（ギガウス C600®, ジーシー社製）を片側 2 個ずつ設置した．バーアタッチメント軸面は口蓋側 2°，頬側 12° でミリングし，適合を阻害しない程度にグルーブを付与することで静的な維持力を得るよう配慮した（Fig. 6）.

最終的な顎義歯は強度と軽さの両立および蝋着などの技工操作上の便宜を考慮してコバルトクロム金属床とした．また，バーアタッチメントのフィメールもコバルトクロム製とした．左右フィメールとメタルフレームワークはあえて 3 ピースで製作し，口腔内で試適，確認後蝋着して一体とした．このようにすることで，万が一印象採得に不備があり位置関係にずれが生じても，直接口腔内で修正ができるよう配慮した（Fig. 7）．蝋着後，模型上でフィメールに磁石構造体をレジンセメントで装着した．その後，メタルフレームワークを用いた咬合床で再度咬合採得，咬合器再装着し，人工歯排列を行った後，顎義歯を完成した．栓塞子部は天蓋開放型とした．2007 年 10 月に顎義歯を装着した（Fig. 8）.

最終義歯では咀嚼時も含め義歯の動揺がなく，構音機能においても発語明瞭度検査，鼻咽腔閉鎖機能検査ともに良好な結果であった．インプラント埋入直前から最終義歯装着 6 か月後における咀嚼機能評価[3] では，義歯支持能力の向上に比例して著明な咀嚼機能の改善が認められた（Table 1）．管理面においてもバーアタッチメントの存在で清掃器具を当てやすくなり，プラークコントロールが容易になったとのことであった．装着後 1 か月間に 3 回の栓塞子部適合調整と咬合調整を行ったが，使用に支障をきたすような不具合はなかったとのことであった．また，上部構造体のスクリューの確認でも緩みなどは認められなかった．その後は 3 か月から 6 か月ごとにリコールを行っているが，問題なく経過している。

考　　察

上顎腫瘍術後の上顎骨欠損症例に対する骨移植での再建には，血管柄付き骨移植などの方法があるが，技術が煩雑で侵襲も大きくなるばかりでなく，創部が移植弁で覆われてしまうため術後経過観察が困難となってしまう[4]．また，皮弁移植後の上顎は義歯の装着がかえって困難となることが多いため，術後機能などを勘案した場合，顎補綴義歯による再建が好ましいと考えられる[5]．ただし，十分な機能回復のためには補綴装置の強固な維持および支持が不可欠であり，この点を解決するうえで比較的低侵襲な頬骨インプラントの応用は効果が高いと考えられる．

しかし，広範囲な上顎骨欠損では頬骨インプラントの適用をもってしても植立方向が限定され，必ずしも以後

の補綴計画に都合よく埋入できるとは限らない．本来であれば補綴計画にあわせ，外科用ステントによりインプラント植立方向を規定することが望ましかったが，本症例では外科的条件を優先して埋入が行われた．それゆえ，上部構造体に力学的な配慮と，顎義歯の機能を損なわない形態を付与することが重要であった．

今回，使用中の上顎全部床顎義歯の複製義歯を用い咬合採得と印象採得を同時に行うことで，以後製作する上部構造体の高さ，方向，咬合平面との関係などを理想的かつ効率的に設計することができた．また，印象採得後の複製義歯研磨面のシリコンコアを採得することで，人工歯排列および研磨面形態を最終義歯に反映でき，装着後の機能回復に対する予知性を高めることができた．

本法の問題点としては，症例ごとの咬合採得に工夫が必要であることと考えられる．本症例ではインプラントアバットメントレベルでの印象採得においてオープントレー法を用いたが，咬合採得は複製義歯に印象用コーピングの開窓部を設ける前に，あらかじめシリコン咬合採得材で頬側床翼から口蓋部にかけて大きめに行った．そして作業模型製作のための石膏注入，硬化後，印象用コーピングを除去し開窓部の印象材を削除することで，シリコン咬合採得材を介しての咬合器装着を可能とした．しかし，開窓部の位置や大きさによっては，顎間関係の再現が困難な場合があると考えられる．

本症例のような広範囲な顎欠損に対しては，使用中の顎義歯が利用可能であれば複製義歯を製作することで，術後機能の予知性が高い補綴物を効率的に製作できると考えられる．

謝　　辞

終始ご協力くださいました技工担当の本学歯科病院中央技工室　各務信幸氏に深く感謝申し上げます．

文　　献

1）Rieger J, Wolfaardt J, Seikaly H, Jha N：Speech outcomes in patients rehabilitated with maxillary obturator prostheses after maxillectomy. a prospective study. Int J Prosthodont, **15**：139–144, 2002
2）村田比呂司，浜田泰三，地守宏紀：複製義歯を応用した上顎顎補綴の一症例．広島大学歯学雑誌，**34**：91–96, 2002
3）Sato Y, Minagi S, Akagawa Y, Nagasawa T：An evaluation of chewing function of complete denture wearers. J Prosthet Dent, **62**：50–53, 1989
4）Tamura H, Sasaki K, Watahiki R：Primary insertion of implants in the zygomatic bone following subtotal maxillectomy. Bull Tokyo Dent Coll, **41**：21–24, 2000
5）小倉　基，田村英俊，綿引隆一郎，渋谷昌幸，佐藤一道，山崎香代子，佐々木研一：頬骨インプラントの3症例．歯科学報，**103**：27–34，2003

Application of the Duplicate Denture to Implants-supported Prosthesis for Extensive Maxillary Defect

Osamu Shimodaira, Tatsuo Shirota* and Yuji Sato

Department of Geriatric Dentistry, Showa University School of Dentistry
2–1–1 Kitasenzoku, Ohta-ku, Tokyo, 145–8515 Japan
**Department of Oral and Maxillofacial Surgery, Showa University School of Dentistry*
2–1–1 Kitasenzoku, Ohta-ku, Tokyo, 145–8515 Japan

(Received December 18, 2009 ; Accepted for publication April 14, 2010)

Abstract : Recently, there has been an increase in the application of dental implants in maxillofacial prosthesis due to the degree of difficulty involved in such prosthetic treatment in comparison with general partially edentulous treatment. Zygomatic implants are recognized to provide a high degree of orofacial function recovery in cases of extensive maxillary defects, and thus contribute to improvements in QOL. The present report introduces the use of zygomatic implants and a duplicate of an existing prosthesis for the efficient fabrication of a maxillofacial prosthesis with superior function in the treatment of extensive maxillary defects.

The patient was a 46-year-old male, who initially presented with squamous cell carcinoma of the maxillary anterior region. After radical surgery for squamous cell carcinoma, a prosthesis for the resulting maxillary defect was inserted using the remaining teeth as abutments. Later, the prosthesis became unstable due to loss of the remaining teeth. To solve this problem, an implant-supported prosthesis using zygomatic implants was planned. It is important to provide a superstructure which does not interfere with esthetics and speech. Therefore, the position of the implant body, the circumoral tissues, the extent of rehabilitation of the palatal defect and midfacial support, and the maxillomandibular relationship should be simultaneously recorded. A duplicate of the existing prosthesis provided a standard, and was used for impression taking and maxillomandibular registration.

Using this technique, a prosthesis which allowed effective mastication, speech, and other orofacial functions was efficiently fabricated.

Key words : duplicate denture, maxillofacial prosthesis, zygomatic implant.